第116回日本消化器病学会
北海道支部例会

会長 真口　宏介（手稲渓仁会病院 消化器病センター）

第110回日本消化器内視鏡学会
北海道支部例会

会長 加藤　淳二（札幌医科大学医学部 腫瘍・血液内科学講座）

プログラム・抄録集

会期 2015年3月7日(土)▶8日(日)

会場 札幌コンベンションセンター
〒003-0006 札幌市白石区東札幌6条1丁目1-1

参　加　者　の　方　へ

1．参加費　3,000円
参加受付にてお支払いいただき、参加証をお受け取りください。

2．受付時間
参加受付は札幌コンベンションセンター 2Fロビーにて行います。
受付時間は下記の通りです。
3月7日（土）8：00 ～ 17：00
3月8日（日）8：00 ～ 15：30

3．参加証に所属、氏名を記入し、会場内では必ず着用してください。再発行はいたしかねますので、紛失にはご注意ください。

4．「プログラム・抄録集」は、例会当日必ずご持参ください。

5．一般財団法人日本消化器病学会専門医更新単位登録について
●第116回日本消化器病学会北海道支部例会への出席で一般財団法人日本消化器病学会専門医更新単位を5単位取得できます。
参加登録受付にて登録票をお渡しし、お帰りの際に参加登録受付にて回収いたします。
●日本消化器病学会北海道支部第8回専門医セミナーへの3単位出席で一般財団法人日本消化器病学会専門医更新単位を3単位取得できます。
専門医セミナーの受付の際に登録票をお渡しし専門医セミナー終了後、出口にて回収いたします。

6．参加証に記載されております15桁の出席番号を日本消化器内視鏡学会ホームページ（http://www.jges.net）にある会員専用コーナーから登録することにより、出席ポイントを保存することができます。証明書の提出が必要なくなり、累積されたポイントの確認が可能となります。是非システムのご利用を頂きますようお願い致します。

7．関連行事
○日本消化器病学会北海道支部例会評議員会
2015年3月7日（土）17：00 ～ 18：00　204会議室
○第115回日本消化器病学会北海道支部例会奨励賞表彰式
2015年3月8日（日）13：05 ～ 13：35　204会議室
○第110回日本消化器内視鏡学会北海道支部例会奨励賞表彰式
2015年3月8日（日）13：05 ～ 13：35　204会議室

8．企業展示、ドリンクコーナー
2階201＋202会議室にて開催します。お立ち寄りください。
また、入口付近にドリンクコーナーもご用意しておりますので、ご利用下さい。

9．ランチョンセミナー
2日間ともランチョンセミナーを開催いたします。なお、ランチョンセミナーの整理券配布はございません。会場前にて昼食をお受け取りください。セミナー内容はプログラムをご参照ください。

10．無料臨時託児室のご案内
3月7日（土）～ 8日（日）の会期中、札幌コンベンションセンター内に託児室を設置いたします。託児室では保育専門スタッフがお子様のお世話をいたします。ご利用には事前申込みが必要です。HP上の「利用申込書」をダウンロード頂き、2月27日（金）までにお申込みをお願いいたします。
なお、各日の定員数に達するお申込みがあった場合、利用申込み受付期間内であっても、お申込みをお受けできない場合がございますので、お早めのお申込みをおすすめいたします。
支部例会 HP：http://www.c-linkage.co.jp/jsge116-jges110-hokkaido/info_sanka.html

発　表　者　の　方　へ

1．発表は、すべてPCで行います。

2．発表時間

シンポジウム	発表8分、質疑7分
パネルディスカッション	発表8分、残り時間で総合討論
一般演題	発表5分、質疑3分
内視鏡プレナリー	発表8分、質疑2分
消化器病専修医・研修医優秀演題選考セッション	発表5分、質疑3分
内視鏡専修医・研修医優秀演題選考セッション	発表5分、質疑3分

3．PC受付　2F小ホール前
受付時間　3月7日（土）8：00～17：00
3月8日（日）8：00～15：15

4．発表の30分前までにPCデータ受付（2F小ホール前）にて発表データのチェックを行ってください。
PC本体をお持込みの方はデータ確認終了後、発表会場のPCオペレーター席までご自身でお持ちください。

5．会場にて用意されておりますPCのOSはWindows7、アプリケーションソフトはPowerPoint（2007、2010、2013）になります。

6．Macintoshで発表する場合は、ご自身のPCをお持ち下さい。

7．演題発表時の利益相反（COI）開示について
本支部例会では「臨床研究の利益相反に関する指針および細則」を実施しており、発表の際には発表演題に関する利益相反状態の自己申告および開示が必要となります。一般財団法人日本消化器病学会利益相反委員会もしくは、第110回日本消化器内視鏡学会北海道支部例会運営事務局から事前にメールで送られる規定に沿ってご発表いただけますようお願いします。

【PC 本体お持込みの方へ】

1．発表セッションの30分前までに、各会場内前方演台付近の「映像オペレーター席」までお越しの上、PCをオペレーターにお渡しください。発表後、「映像オペレーター席」にて、PCをご返却いたします。

2．PC本体にモニター出力用のD-Sub15pin端子が付いていることを確認してください。一部小型PCやMacintoshでは、専用のコネクターが必要な場合がございますので、必ずお持ちください。

3．Windows8をご利用で、HDMIのみ搭載の場合は、必ず変換アダプターをご持参下さい。

４．スクリーンセーバーならびに省電力設定は事前に解除してください。

５．ACアダプターを必ずお持ちください。

６．PCに保存されたデータの紛失を避けるため、発表データは必ずCD-RまたはUSBフラッシュメモリーにバックアップを取り、当日ご持参ください。

【メディアお持込みの方へ】

１．Windowsデータのみ、お持込みが可能です。CD-RまたはUSBフラッシュメモリーに保存し、お持ちください。CD-RW、MO、FD、ZIPなどは一切お受付けできませんので、ご注意ください。

２．文字フォントはPowerPointに設定されている標準的なフォントをご使用ください。特殊なフォントはご使用にならないでください。
日本語フォント……MSゴシック、MSPゴシック、MS明朝。MSP明朝
英語フォント……Arial、ArialBlack、Century、CenturyGothic、TomesNewRoman

３．データは「演題番号＿発表者.ppt」の名前で保存してください。

プ ロ グ ラ ム 日 程 表

3月7日（土）

	第1会場 2F 204会議室	第2会場 2F 小ホール	第3会場 2F 206会議室	第4会場 2F 207会議室	展示会場 2F 201+202 会議室
8:00	8:00～　受付開始				
8:30					
	開会式				
9:00	大腸1 9:00～9:40 村上佳世	胆1 9:00～9:32 阿部容子	食道1 9:00～9:32 大沼啓之	肝炎1 9:00～9:32 大竹孝明	展示会場 9:00～16:50
9:30		胆2 9:35～10:07 江藤和範	食道2 9:35～10:07 茎津武大	肝炎2 9:35～10:07 高橋　稔	
10:00	大腸2 9:43～10:15 稲葉勇平				
10:30	大腸3 10:18～10:50 中村文隆	胆3 10:10～10:42 金　俊文	膵1 10:40～11:20 矢根　圭	肝炎3 10:10～10:50 松居剛志	
11:00	大腸4 10:53～11:33 田中浩紀	内視鏡研修医優秀演題選考 10:45～11:17 佐川　保		肝炎4 10:53～11:33 小川浩司	
11:30	大腸5 11:36～12:08 古川　滋	内視鏡専修医優秀演題選考 11:20～11:52 清水勇一	膵2 11:23～12:03 上林　実		
12:00					
12:30	ランチョンセミナー1 12:20～13:15 富士フイルムメディカル株式会社	ランチョンセミナー2 12:20～13:15 株式会社メディコスヒラタ	ランチョンセミナー3 12:20～13:15 日本化薬株式会社		
13:00					
13:30	特別講演 13:25～14:25 座長:真口宏介 演者:下瀬川徹				
14:00					
14:30	シンポジウム 消化器癌の早期診断 ー現状と課題ー 14:30～16:50 座長:高橋邦幸 佐藤康史	胆4 14:30～15:10 本谷雅代	肝炎5 14:30～15:10 狩野吉康		
15:00		胆5 15:13～15:53 小野道洋	腹腔内腫瘍 15:13～15:45 原田　拓		
15:30					
16:00		小腸 15:56～16:36 吉井新二	胃・十二指腸1 15:48～16:28 信岡隆幸		
16:30					
17:00	消化器病 評議員会 17:00～18:00				
17:30					
18:00					

3月8日（日）

	第1会場 2F 204会議室	第2会場 2F 小ホール	第3会場 2F 206会議室	第4会場 2F 207会議室	展示会場 2F 201+202 会議室
8:00	8:00～　受付開始				
8:30					
9:00	パネルディスカッション 9:00～11:00 総胆管結石治療のStrategy ー内視鏡と外科治療の接点 座長:倉内宣明 河上　洋	大腸6 9:00～9:32 山本桂子	胃・十二指腸2 9:00～9:32 後藤　充		展示会場 9:00～15:15
9:30		大腸7 9:35～10:07 伊藤貴博	胃・十二指腸3 9:35～10:07 奥田敏徳	肝腫瘍1 9:30～10:02 宮西浩嗣	
10:00		大腸・その他 10:10～10:42 藤田朋紀	胃・十二指腸4 10:10～10:42 山下健太郎	肝腫瘍2 10:05～10:37 辻　邦彦	
10:30		消化器研修医優秀演題選考 10:45～11:17 西川秀司		膵3 10:40～11:20 松本隆祐	
11:00	内視鏡プレナリー 11:03～11:33 藤谷幹浩	消化器専修医優秀演題選考 11:20～11:52 由崎直人		膵4 11:23～11:55 岡村圭也	
11:30					
12:00	ランチョンセミナー4 12:05～13:00 ブリストル・マイヤーズ株式会社	ランチョンセミナー5 12:05～13:00 オリンパスメディカルシステムズ株式会社	ランチョンセミナー6 12:05～13:00 大鵬薬品工業株式会社		
12:30					
13:00	消化器病・内視鏡合同表彰式 13:05～13:35				
13:30					
14:00	日本消化器病学会北海道支部 第8回専門医セミナー 13:45～15:15 座長:平野　聡 近藤　仁 演者:作原祐介 田沼徳真				
14:30					
15:00	閉会式				
15:30					
16:00					
16:30					
17:00					
17:30					
18:00					

会　場　の　ご　案　内

札幌コンベンションセンター　〒003-0006 札幌市白石区東札幌6条1丁目1番1号

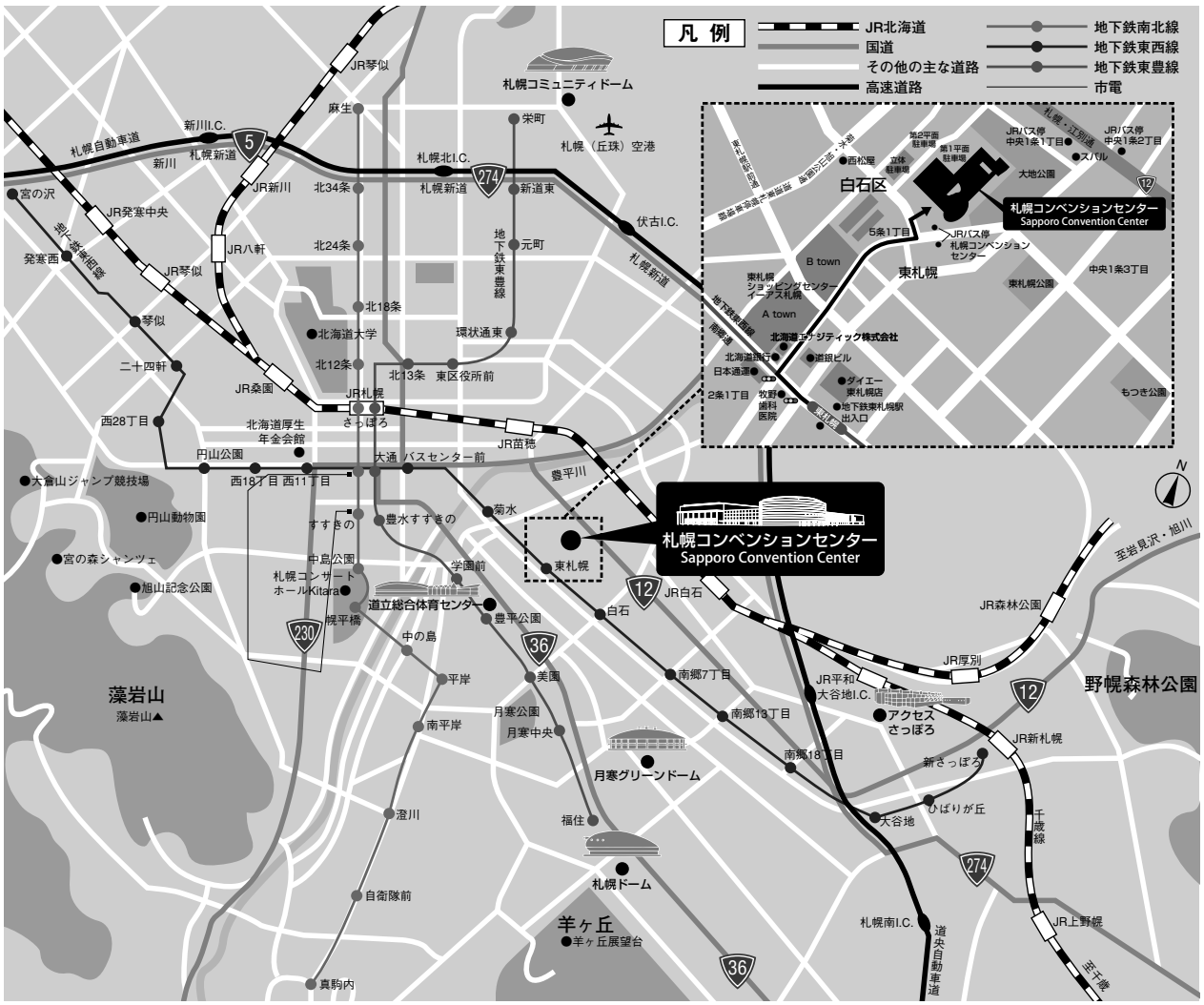

■ 地下鉄路線案内図

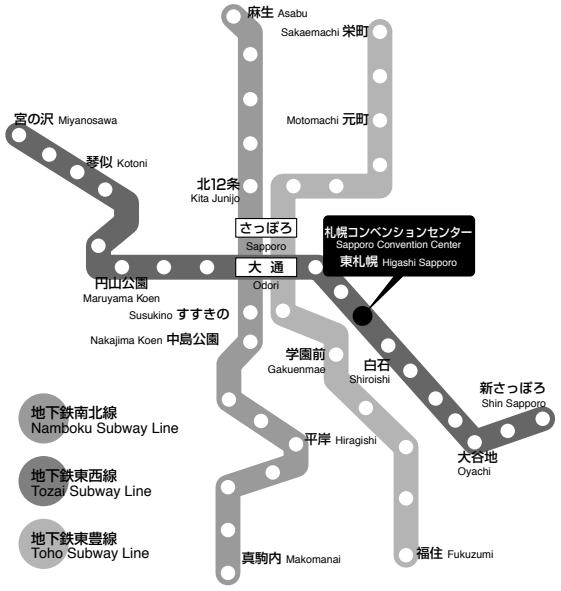

■ アクセス別所要時間

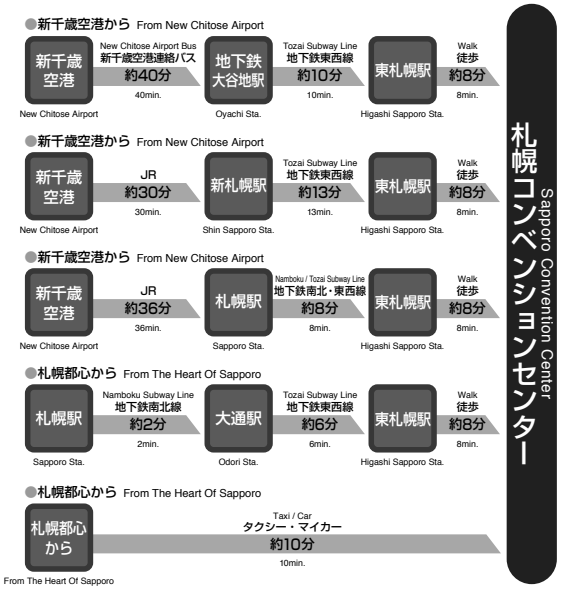

会 場 案 内 図

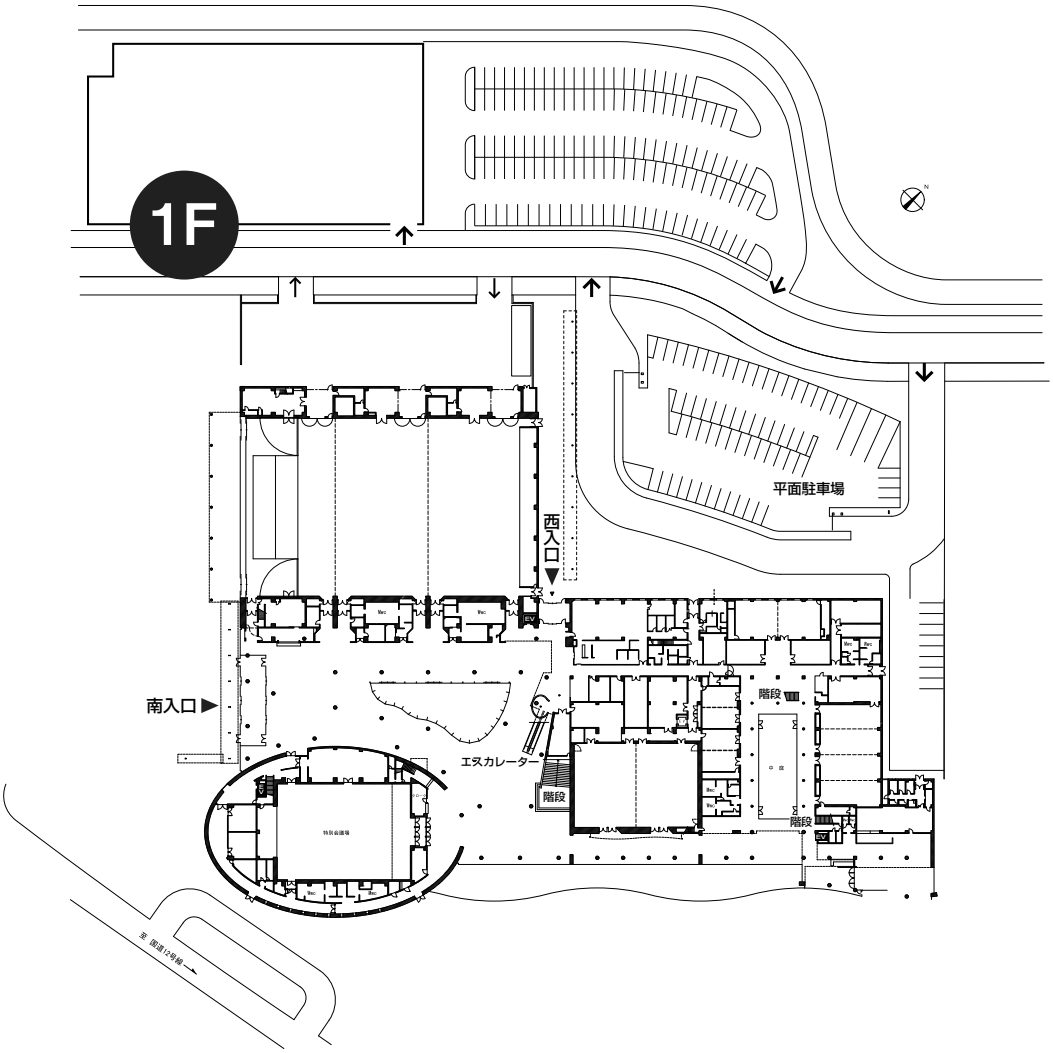
1F
平面駐車場
西入口
南入口
エスカレーター
階段
階段
階段
特別会議場
至 国道126号線

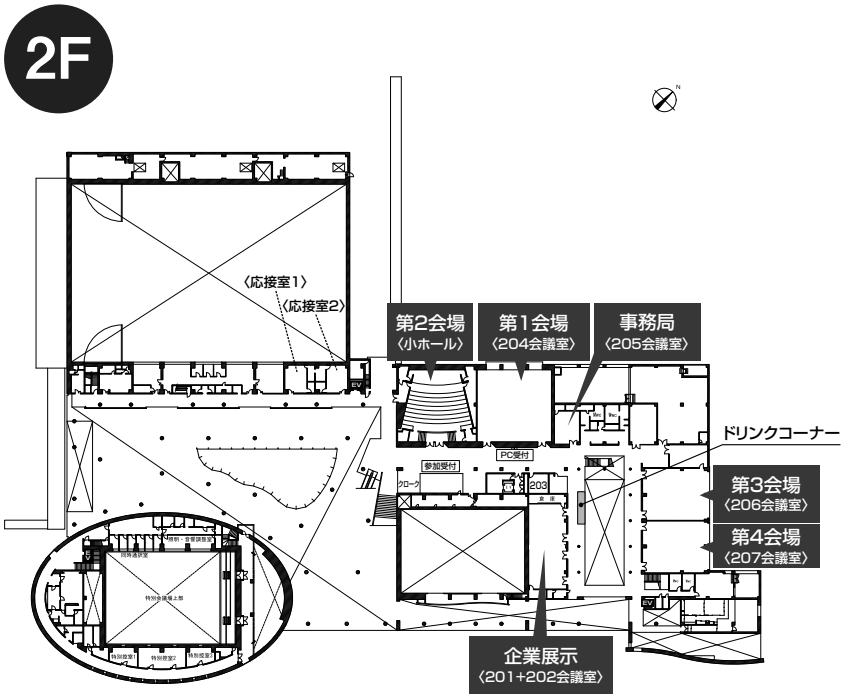
2F
〈応接室1〉
〈応接室2〉
第2会場
〈小ホール〉
第1会場
〈204会議室〉
事務局
〈205会議室〉
ドリンクコーナー
PC受付
参加受付
クローク
203
第3会場
〈206会議室〉
第4会場
〈207会議室〉
企業展示
〈201+202会議室〉

プログラム

特別講演

3月7日(土)　13：25～14：25　第1会場(2F　204会議室)

日本消化器病学会の今後と抱負

座長：真口　宏介(手稲渓仁会病院　消化器病センター)
演者：下瀬川　徹(東北大学　消化器内科)

日本消化器病学会北海道支部 第8回専門医セミナー

3月8日(日)　13：45～15：15
第1会場(2F　204会議室)

講演1.肝腫瘤性病変の画像診断：良性腫瘤性病変を見直す～悪性病変との鑑別ポイント

座長：平野　聡(北海道大学　消化器外科学分野)
演者：作原　祐介(北海道大学病院　放射線診断科)

講演2.上部消化管腫瘍に対するESDの術前精密診断

座長：近藤　仁(斗南病院　消化器病センター)
演者：田沼　徳真(手稲渓仁会病院　消化器病センター)

消化器癌の早期診断－現状と課題－

座長：高橋　邦幸(手稲渓仁会病院　消化器病センター)
　　佐藤　康史(札幌医科大学　腫瘍・血液内科学講座)

S-1（内）　食道上皮内腫瘍の診断における血管間色調変化“background coloration”の意義
○高橋　正和[1]、清水　勇一[1]、水島　健[1]、宮本　秀一[1]、大野　正芳[1]、津田　桃子[1]、大森　沙織[1]、森　康明[1]、中川　学[4]、小野　尚子[2]、中川　宗一[4]、間部　克裕[3]、加藤　元嗣[2]、坂本　直哉[1]
[1]北海道大学　消化器内科、[2]北海道大学病院　光学医療診療部、[3]北海道大学　がん予防内科、[4]中川胃腸科

S-2（消）　胃癌早期診断の現状と課題
○田沼　徳真[1]、野村　昌史[1]、真口　宏介[1]
[1]手稲渓仁会病院　消化器病センター

S-3（内）　内視鏡的粘膜下層剥離術を行った大腸腫瘍におけるCT colonographyの描出能
～側方発育型腫瘍(LST)症例を中心に～
○藤田　朋紀[1]、平野　雄士[1]、小松　悠弥[1]、北岡　慶介[1]、和賀　永里子[1]、高梨　訓博[2]、佐藤　康史[2]、勝木　伸一[1]、加藤　淳二[2]
[1]小樽掖済会病院　消化器病センター、[2]札幌医科大学　第四内科

S-4（内）　大腸隆起性病変の診断と治療　－診断的ESDの妥当性－
○鈴木　肇[1]、前田　聡[1]、黒河　聖[1]、伊藤　彰洋[1]、賀集　剛賢[1]、柳原　志津妃[1]、乙黒　雄平[1]、寺門　洋平[1]、西岡　均[1]、渡邊　義行[1]、萩原　武[1]、小澤　広[1]、岩口　佳史[2]、市原　真[2]、後藤田　裕子[2]、村岡　俊二[2]、今村　哲理[1]
[1]札幌厚生病院　第1消化器内科、[2]札幌厚生病院　病理診断科

S-5（消）　北海道多施設調査に基づいた膵癌早期診断の現状と課題
○丹野　誠志[1]、河上　洋[2]、真口　宏介[3]
[1]イムス札幌消化器中央総合病院　消化器病センター、[2]北海道大学　消化器内科、[3]手稲渓仁会病院　消化器病センター

S-6（消）　胆嚢癌早期診断の現状と課題
○五十嵐　聡[1]、真口　宏介[1]、高橋　邦幸[1]、潟沼　朗生[1]、小山内　学[1]、矢根　圭[1]、金　俊文[1]、仙譽　学[1]、南　竜城[1]、佐野　逸紀[1]、山崎　大[1]
[1]手稲渓仁会病院　消化器病センター

S-7（消）　pT1胆管癌の診断と治療の現状
○長川　達哉[1]、宮川　宏之[1]、田原　宗徳[2]、岡田　邦明[3]、後藤田　裕子[4]、村岡　俊二[4]
[1]札幌厚生病院　第2消化器内科、[2]札幌厚生病院　外科、[3]道都病院　外科、
[4]札幌厚生病院　病理診断科

S-8（消）　診断経緯からみた肝細胞癌早期診断の現状と課題
○大村　卓味[1]、山口　将功[1]、木村　睦海[1]、荒川　智宏[1]、中島　知明[1]、桑田　靖昭[1]、小関　至[1]、佐藤　隆啓[1]、髭　修平[1]、狩野　吉康[1]、豊田　成司[1]
[1]札幌厚生病院　第3消化器内科

S-9（消）　肝癌の早期診断におけるEOB造影MRIとSonazoid造影USの役割
○太田　雄[1]、麻生　和信[1]、須藤　隆次[1]、玉木　陽穂[1]、岡田　充巧[1]、大竹　晋[1]、鈴木　裕子[1]、岩本　英孝[1]、高橋　賢治[1]、山北　圭介[1]、北野　陽平[1]、和田　佳緒利[1]、羽田　勝計[1]
[1]旭川医科大学　病態代謝内科

総胆管結石症治療のStrategy－内視鏡と外科治療の接点

座長：倉内　宣明(苫小牧日翔病院　外科)
　　河上　洋(北海道大学　消化器内科)

PD-1（内）　総胆管結石症に対する治療戦略
○千野　佳秀[1]、藤村　昌樹[1]、佐藤　功[1]、山崎　元[1]、水谷　真[1]、田畑　智丈[1]、嶌岡　成佳[1]、田儀　知之[1]、飯田　稔[1]
[1]第一東和会病院　内視鏡外科センター

PD-2（消）　総胆管結石症に対する腹腔鏡下手術の現状と役割～腹腔鏡下胆管切石術200例の経験を踏まえて
○木村　雅美[1]、長谷川　格[1]、茶木　良[1]、孫　誠一[1]、平田　公一[2]
[1]済生会小樽病院　外科、[2]札幌医科大学　消化器・総合、乳腺・内分泌外科

PD-3（消）　胆嚢・総胆管結石症に対する腹腔鏡下手術症例の検討
○森田　高行[1]、藤田　美芳[1]、田中　栄一[1]、加藤　健太郎[1]、中山　智英[1]、楢崎　肇[1]、桑谷　俊彦[1]、河合　典子[1]
[1]北海道消化器科病院　外科

PD-4（内）　総胆管結石に対する内視鏡治療の成績
○山崎　大[1]、真口　宏介[1]、高橋　邦幸[1]、潟沼　朗生[1]、小山内　学[1]、矢根　圭[1]、金　俊文[1]、五十嵐　聡[1]、仙譽　学[1]、南　竜城[1]、佐野　逸紀[1]
[1]手稲渓仁会病院　消化器病センター

PD-5（内）　胆管結石治療手技の再評価と胆嚢結石落石症例に対する胆摘術前および術後経乳頭的治療に関する検討
○柳川　伸幸[1,2]、河本　徹[2]、藤永　明裕[2]、高橋　慶太郎[2]、伊藤　貴博[2]、佐藤　智信[2]、後藤　充[2]、斎藤　義徳[2]、折居　裕[2]
[1]旭川厚生病院　内視鏡センター、[2]旭川厚生病院　消化器科

PD-6（消）　地域基幹病院における総胆管結石治療の現状
○上林　実[1]、江平　宣起[1]、岩永　一郎[1]、川岸　直樹[1]、澤田　憲太郎[1]、大原　正嗣[1]、滝新　悠之助[1]
[1]北見赤十字病院　消化器内科・腫瘍内科

PD-7（消）　総胆管結石に対する内視鏡下採石(ERCP/E)　vs　腹腔鏡下総胆管結石切石術(LCBDE)，当院の採石手技選択の現状・治療成績・入院期間・長期術後再発率の検討
○成瀬　宏仁[1]、山梨　香菜[1]、松田　可奈[1]、堀本　啓大[1]、山本　桂子[1]、大和　弘明[1]、畑中　一映[1]、山本　義也[1]、砂原　正男[2]、倉内　宣明[3]
[1]市立函館病院　消化器病センター　消化器内科、[2]市立函館病院　消化器病センター　消化器外科、[3]苫小牧日翔病院　外科

PD-8（消）　胆嚢総胆管結石症例における内視鏡的截石不能例の検討
○中村　英明[1]、森田　高行[2]、藤田　美芳[2]、田中　栄一[2]、加藤　健太郎[2]、中山　智英[2]、楢崎　肇[2]、桑谷　俊彦[2]、河合　典子[2]、藤澤　良樹[1]、町田　卓郎[1]、加藤　貴司[1]、佐々木　清隆[1]、山田　裕人[1]、加賀谷　俊英[1]、目黒　高志[1]、堀田　彰一[1]
[1]北海道消化器科病院　内科、[2]北海道消化器科病院　外科

第1会場（2F　204会議室）

大腸1　3月7日（土）9：00～9：40

座長：村上　佳世（市立室蘭総合病院　消化器内科）

001（内）　Cold polypectomyの安全性・有用性と病理学的検討
○平田　幸司[1]、小林　智絵[1]、江藤　和範[1]、小西　康平[1]、山本　文泰[1]
[1]苫小牧市立病院

002（内）　Inflammatory Myoglandular Polyp の2例
○伊藤　亮[1]、藤井　重之[1]、宇佐美　信[1]、安部　智之[1]、櫻井　環[1]、黒田　裕行[1]、前田　征洋[1]、藤田　美悧[2]、吉田　正宏[3]、嘉成　悠介[3]
[1]製鉄記念室蘭病院　消化器内科・血液腫瘍内科、[2]製鉄記念室蘭病院　病理・臨床検査室、
[3]札幌医科大学　腫瘍・血液内科学講座

003（消）　鋸歯状病変からの癌化が示唆された早期大腸癌の1例
○木村　有志[1]、原田　拓[1]、野村　昌史[1]、田沼　徳真[1]、浦出　伸治[1]、古賀　英彬[1]、山本　至[1]、真口　宏介[1]、野口　寛子[1]、篠原　敏也[1]
[1]手稲渓仁会病院　消化器病センター

004（内）　下血を契機に発見されたリンパ節転移を有する最大径3mmの大腸微小SM癌の1例
○高木　秀雄[1]、森園　竜太郎[1]、五十嵐　聖名子[1]、後藤　哲[1]、森田　康太郎[1]、西尾　仁[1]、内沢　政英[1]、水尾　仁志[1]、古山　準一[1]
[1]勤医協中央病院　消化器内科

005（消）　内視鏡的粘膜下層剥離術を施行した多発直腸カルチノイドの一例
○細田　峻一[1]、関　英幸[1]、福田　直樹[1]、寺山　敬介[1]、平田　裕哉[1]、横山　文明[1]、大原　克仁[1]、石橋　陽子[1]、菅井　望[1]、三浦　淳彦[1]、藤田　淳[1]、鈴木　潤一[1]、岩崎　沙理[2]、鈴木　昭[2]
[1]KKR札幌医療センター　消化器内科、[2]KKR札幌医療センター　病理診断科

大腸2　3月7日（土）9：43～10：15

座長：稲葉　勇平（市立旭川病院　消化器内科）

006（消）　早期大腸癌の深達度診断における注腸Ｘ線検査の診断精度の検討
○武藤　桃太郎[1]、武藤　瑞恵[1]、市來　一彦[1]、石川　千里[1]、井上　充貴[1]、石井　大介[2]、升田　晃生[2]、高橋　裕之[2]、青木　貴徳[2]、橋本　道紀[2]、稲葉　聡[2]、矢吹　英彦[2]
[1]遠軽厚生病院　内科、[2]遠軽厚生病院　外科

007（内）　大腸上皮性腫瘍におけるAFIの有用性の検討
○野村　好紀[1]、藤谷　幹浩[1]、内海　辰也[1]、坂谷　慧[1]、田中　一之[1]、堂腰　達矢[1]、藤林　周吾[1]、上野　伸展[1]、嘉島　伸[1]、後藤　拓磨[1]、笹島　順平[1]、盛一　健太郎[1]、高後　裕[1]
[1]旭川医科大学　消化器・血液腫瘍制御内科

008（内）　当院におけるESD治療の現状
○山本　桂子[1]、山梨　香菜[1]、松田　可奈[1]、堀本　啓大[1]、大和　弘明[1]、畑中　一映[1]、山本　義也[1]、成瀬　宏仁[1]、工藤　和洋[2]、下山　則彦[2]
[1]市立函館病院　消化器病センター　消化器内科、[2]市立函館病院　病理診断科

009（内）　鋸歯状腺腫、管状腺腫、粘膜内癌と多彩な病理組織像を呈した直腸LSTの遺伝子解析
○久保　俊之[1]、山下　健太郎[1]、林　優希[1]、菅野　伸一[1]、川上　賢太郎[1]、小野寺　馨[1]、青木　敬則[2]、山本　英一郎[1,2]、能正　勝彦[1]、有村　佳昭[1]、篠村　恭久[1]
[1]札幌医科大学　消化器・免疫・リウマチ内科学講座、[2]札幌医科大学　分子生物学講座

大腸3　3月7日(土) 10：18～10：50

座長：中村　文隆(手稲渓仁会病院　外科)

010（内）　内視鏡的切除を施行した大腸SM癌に対する診断、治療方針に関する検討
○渡部　真裕子[1]、横山　和典[1]、趙　智成[1]、岸　宗佑[1]、根間　洋明[1]、脇坂　和貴[1]、本間　友樹[1]、喜納　政哉[1]、高田　譲二[1]、浜田　弘巳[1]、藤岡　保範[2]
[1]日鋼記念病院　消化器センター、[2]日鋼記念病理診断科

011（消）　大腸癌に対する腹腔鏡下大腸切除術の治療成績
○吉田　雅[1]、本間　重紀[1]、柴崎　晋[1]、川村　秀樹[1]、高橋　典彦[1]、武冨　紹信[1]
[1]北海道大学　消化器外科Ⅰ

012（消）　当院におけるReduced Port右側結腸切除術の検討
○服部　優宏[1]、三野　和宏[1]、後藤　順一[1]、玉置　透[1]、久木田　和丘[1]、目黒　順一[1]、米川　元樹[1]
[1]札幌北楡病院　外科

013（消）　高齢者大腸癌症例の術後合併症とその危険因子についての臨床的検討
○及能　大輔[1]、佐々木　一晃[1]、大野　敬祐[1]、今野　愛[1]、村上　武志[1]、平田　公一[2]
[1]小樽掖済会病院　外科、[2]札幌医科大学　消化器・総合、乳腺・内分泌外科

大腸4　3月7日(土) 10：53～11：33

座長：田中　浩紀(札幌厚生病院　IBDセンター)

014（消）　FOLFIRI療法単独で根治切除可能となったS状結腸癌膀胱浸潤、リンパ節転移の一例
○中島　正人[1]、曽我部　進[1]、更科　耕一郎[1]、押野　智博[1]、山村　貴洋[1]、平田　甫[1]、北原　言[1]、臼井　葉月[1]、鈴木　和治[1]、八木澤　允貴[1]、下埜　城嗣[1]、高坂　琢磨[1]、小林　良充[1]、工藤　大樹[1]、高橋　一宏[1]、岡田　耕平[1]、太宰　昌佳[1]、小田　寿[1]、小笠原　和宏[2]、高橋　達郎[3]、宮城島　拓人[1]
[1]釧路労災病院　内科、[2]釧路労災病院　外科、[3]釧路労災病院　病理診断科

015（消）　切除不能進行・再発大腸癌1次治療に対する抗EGFR抗体薬と抗VEGF抗体薬の効果の比較検討
○川本　泰之[1]、井上　雅貴[1]、清水　佐知子[1]、松本　美櫻[1]、羽場　真[1]、横山　朗子[1]、吉井　新二[1]、赤倉　伸亮[1]
[1]NTT東日本札幌病院　消化器内科

016（内）　胆管および大腸self-expandable metallic stent留置が有用であった化学療法後に切除し得た進行大腸癌の1例
○小柴　裕[1]、久居　弘幸[1]、櫻井　環[1]、平子　匡[1]、池田　裕貴[1]、宮崎　悦[2]、佐藤　正文[3]、川崎　亮輔[3]、行部　洋[3]、山田　徹[3]、三浦　翔吾[4]
[1]伊達赤十字病院　消化器科、[2]伊達赤十字病院　内科、[3]伊達赤十字病院　外科、[4]札幌医科大学　腫瘍・血液内科学講座

017（内）　当院における消化管悪性狭窄に対するステント治療の現状とその課題
○江藤　和範[1]、平田　幸司[1]、小林　智絵[1]、小西　康平[1]、山本　文泰[1]
[1]苫小牧市立病院

018（内）　当院における大腸癌狭窄例に対する大腸ステント穿孔例の検討
○巽　亮二[1]、佐藤　龍[1]、松原　悠[1]、好崎　浩司[1]、坂本　淳[1]、網塚　久人[1]、木村　圭介[1]、太田　智之[1]、古川　滋[2]、前本　篤男[2]
[1]札幌東徳洲会病院　消化器センター、[2]札幌東徳洲会病院　IBDセンター

大腸5　3月7日(土) 11：36～12：08

座長：古川　滋(札幌東徳州会病院　IBDセンター)

019（消）　潰瘍性大腸炎に対する血球成分除去療法の治療成績
○伊藤　貴博[1]、高橋　慶太郎[1]、河本　徹[1]、藤永　明裕[1]、佐藤　智信[1]、後藤　充[1]、柳川　伸幸[1]、斎藤　義徳[1]、折居　裕[1]
[1]旭川厚生病院　消化器科

020（消）　直腸炎型から全大腸炎型に進展した潰瘍性大腸炎の1例
○大西　礼造[1]、桂田　武彦[1]、木下　賢治[1]、坂本　直哉[1]、間部　克裕[2]、武田　宏司[3]
[1]北海道大学　消化器内科、[2]北海道大学大学院　がん予防内科、[3]北海道大学大学院　薬学研究院　臨床病態解析学

021（消）　難治性潰瘍性大腸炎に対するタクロリムスの短期・長期治療成績の検討
○酒見　亮介[1]、那須野　正尚[1]、宮川　麻希[1]、田中　浩紀[1]、本谷　聡[1]、今村　哲理[1]
[1]札幌厚生病院　IBDセンター

022（消）　潰瘍性大腸炎の寛解中にネフローゼ症候群を発症した1例
○紺野　潤[1]、大北　一郎[1]、廣田　ジョージョ[1]
[1]函館中央病院　消化器内科

ランチョンセミナー１　3月7日(土) 12：20～13：15

共催：富士フイルムメディカル株式会社

特別講演　3月7日(土) 13：25～14：25

シンポジウム　3月7日(土) 14：30～16：50

日本消化器病学会北海道支部例会評議員会　3月7日(土) 17：00～18：00

第2会場(2F　小ホール)

胆1　3月7日(土) 9：00～9：32

座長：阿部　容子(北海道大学　消化器内科)

023（消）　黄色肉芽腫性胆嚢炎と鑑別を要した胆嚢腺扁平上皮癌の1例
○本谷　康二[1]、野路　武寛[1]、那須　裕也[1]、市之川　正臣[1]、鯉沼　潤吉[1]、福田　直也[1]、中村　透[1]、田本　英司[1]、土川　貴裕[1]、岡村　圭祐[1]、平野　聡[1]
[1]北海道大学　消化器外科Ⅱ

024（消）　腹痛,嘔気嘔吐を主訴に発症した胆嚢胃瘻の1例
○谷　元博[1]、金戸　宏行[1]、我妻　康平[1]、飯田　智哉[1]、佐々木　基[1]、永縄　由美子[1]、村上　佳世[1]、佐藤　修司[1]、清水　晴夫[1]
[1]市立室蘭総合病院　消化器内科

025（消）　動脈塞栓術を施行した胆嚢動脈瘤破裂による胆嚢出血の2例
○松薗　絵美[1]、宮川　宏之[1]、平山　敦[1]、北川　翔[1]、奥　大樹[1]、岡村　圭也[1]、長川　達哉[1]、安井　太一[2]、坂井　亘[2]、長谷川　貴[2]
[1]札幌厚生病院　第2消化器内科、[2]札幌厚生病院　放射線科

026（消）　PTGBD後に出血をきたした1例
○伊藤　祥太郎[1]、佐藤　龍[1]、巽　亮二[1]、松原　悠[1]、好崎　浩司[1]、坂本　淳[1]、木村　圭介[1]、網塚　久人[1]、太田　智之[1]
[1]札幌東徳洲会病院　消化器センター

胆2　3月7日(土) 9：35～10：07

座長：江藤　和範(苫小牧市立病院　消化器内科)

027（消）　EBD困難な切除不能悪性遠位胆管狭窄に対するPTBDによる内瘻術
○佐野　逸紀[1]、潟沼　朗生[1]、真口　宏介[1]、高橋　邦幸[1]、小山内　学[1]、矢根　圭[1]、金　俊文[1]、五十嵐　聡[1]、仙譽　学[1]、南　竜城[1]、山崎　大[1]
[1]手稲渓仁会病院　消化器病センター

028（消）　中下部悪性胆道狭窄に対する初期治療としての超音波内視鏡下胆管十二指腸吻合術(EUS-CDS)と経乳頭的胆道ステント留置術(EBS)の比較検討
○川久保　和道[1]、河上　洋[1]、桑谷　将城[1]、川畑　修平[1]、阿部　洋子[1]、久保田　良政[1]、久保　公利[1]、坂本　直哉[1]
[1]北海道大学　消化器内科

029（内）　胆管内に迷入したcovered EMSをEPLBDバルーンを用いて抜去した1例
○小野寺　学[1]、林　健児[1]、安孫子　怜史[1]、藤田　弘之[1]、阿部　暢彦[1]、内田　多久實[1]、藤永　明[1]
[1]網走厚生病院　内科・消化器科

030（内）　内視鏡的経鼻胆嚢ドレナージ(ENGBD)におけるVisiGlide2の有用性の検討
○仙譽　学[1]、真口　宏介[1]、高橋　邦幸[1]、潟沼　朗生[1]、小山内　学[1]、矢根　圭[1]、金　俊文[1]、五十嵐　聡[1]、南　竜城[1]、佐野　逸紀[1]、山崎　大[1]
[1]手稲渓仁会病院　消化器病センター

胆3　3月7日(土) 10：10～10：42

座長：金　俊文(手稲渓仁会病院　消化器病センター)

031（内）　急性胆管炎・肝膿瘍を契機に発見された同時性多発胆管癌（M癌)の1例
○平子　匡[1]、久居　弘幸[1]、櫻井　環[1]、小柴　裕[1]、池田　裕貴[1]、宮崎　悦[2]、佐藤　正文[3]、川崎　亮輔[3]、行部　洋[3]、山田　徹[3]、三浦　翔吾[4]
[1]伊達赤十字病院　消化器科、[2]伊達赤十字病院　内科、[3]伊達赤十字病院　外科、[4]札幌医科大学　腫瘍・血液内科学講座

032（消）　妊娠中、総胆管結石性胆管炎を契機として診断に至り根治手術を施行した先天性胆道拡張症の1例
○小泉　忠史[1]、古家　乾[1]、馬場　英[1]、定岡　邦昌[1]、関谷　千尋[1]、中西　一彰[1]、沢田　尭史[1]、岡田　尚樹[1]、片山　知也[1]、数井　啓蔵[1]、服部　淳夫[2]、佐々木　瑞恵[3]
[1]JCHO北海道病院　消化器センター、[2]JCHO北海道病院　病理、[3]JCHO北海道病院　産婦人科

033（消）　肝右葉切除後4年後に胆管炎を発症した縫合糸を核とした胆管異物の一症例
○内海　喜晴[1]、横山　和典[1]、渡部　真裕子[1]、趙　智成[1]、岸　宗佑[1]、根間　洋明[1]、脇坂　和貴[1]、本間　友樹[1]、喜納　政哉[1]、高田　譲二[1]、浜田　弘巳[1]、藤岡　保範[2]
[1]日鋼記念病院　消化器センター、[2]日鋼記念病院　病理診断科

034（消）　経皮経肝ルートによる術後良性胆道狭窄治療例
○山科　哲朗[1]、岡和田　敦[1]、熊谷　研一[1]
[1]函館市医師会病院　消化器内科

内視鏡研修医優秀演題選考　3月7日(土) 10：45～11：17

座長：佐川　保(北海道がんセンター　消化器内科)

035（内）　アミロイド沈着を伴った胃MALTリンパ腫の1例

○斉藤　里佳[1]、小野　尚子[2]、加藤　元嗣[2]、津田　桃子[3]、宮本　秀一[3]、大野　正芳[3]、水島　健[3]、清水　勇一[3]、坂本　直哉[3]、畑中　佳奈子[4]、松野　吉宏[4]

[1]北海道大学　卒後臨床研修センター、[2]北海道大学病院　光学医療診療部、[3]北海道大学　消化器内科、[4]北海道大学病院　病理部

036（内）　10年の経過の中で自然寛解をきたした十二指腸原発ろ胞性リンパ腫

○山村　貴洋[1]、宮城島　拓人[1]、平田　甫[1]、中島　正人[1]、鈴木　和治[1]、八木澤　允貴[1]、高坂　琢磨[1]、小林　良充[1]、工藤　大樹[1]、高橋　一宏[1]、太宰　昌佳[1]、曽我部　進[1]、小田　寿[1]、高橋　達郎[2]

[1]釧路労災病院　消化器内科・腫瘍内科、[2]釧路労災病院　病理

037（内）　食道静脈瘤上に発生した食道表在癌に対し、内視鏡的静脈瘤結紮術(EVL)施行後に内視鏡的粘膜下層剥離術(ESD)で一括切除し得た1例

○今川　貴之[1]、佐藤　康史[1]、大沼　啓之[1]、在原　洋平[1]、大須賀　崇裕[1]、佐藤　昌則[1]、河野　豊[1]、宮西　浩嗣[1]、林　毅[1]、佐藤　勉[1]、小船　雅義[1]、瀧本　理修[1]、加藤　淳二[1]

[1]札幌医科大学　腫瘍・血液内科学講座

038（内）　胃・大腸に同時重複発症し，内視鏡的に診断・治療し得たアニサキス症の1例

○木村　修平[1]、井尻　学見[2]、芹川　真哉[2]、杉山　祥晃[2]、鈴木　康秋[2]

[1]名寄市立総合病院　初期研修医、[2]名寄市立総合病院　消化器内科

内視鏡専修医優秀演題選考　3月7日(土) 11：20～11：52

座長：清水　勇一(北海道大学　消化器内科)

039（内）　下血を主訴とした胃アニサキス症の1例

○福田　昂一郎[1]、鈴木　一也[1]、赤保内　正和[1]、川上　裕次郎[1]、那須野　央[1]、本間　賢太[1]、米澤　和彦[1]、阿部　敬[1]

[1]市立釧路総合病院　消化器内科

040（内）　当科におけるハイリスク症例の早期消化管悪性腫瘍に対するアルゴンプラズマ凝固焼灼療法の検討

○佐藤　昌則[1]、佐藤　康史[1]、在原　洋平[1]、大須賀　崇裕[1]、大沼　啓之[1]、河野　豊[1]、井山　諭[1]、高田　弘一[1]、林　毅[1]、瀧本　理修[1]、小船　雅義[1]、加藤　淳二[1]、佐川　保[2]

[1]札幌医科大学　腫瘍・血液内科学講座、[2]北海道がんセンター　消化器内科

041（内）　当院における放射線直腸炎に対するアルゴンプラズマ凝固療法に関する検討

○櫻田　晃[1]、佐川　保[1]、松野　鉄平[1]、佐藤　康裕[1]、中村　とき子[1]、藤川　幸司[1]、高橋　康雄[1]、佐藤　康史[2]

[1]北海道がんセンター　消化器内科、[2]札幌医科大学　腫瘍・血液内科学講座

042（内）　超高齢者総胆管結石症例に対する内視鏡治療の安全性についての検討

○飯田　智哉[1]、金戸　宏行[1]、我妻　康平[1]、谷　元博[1]、佐々木　基[1]、永縄　由美子[1]、村上　佳世[1]、佐藤　修司[1]、清水　晴夫[1]

[1]市立室蘭総合病院　消化器内科

ランチョンセミナー 2　3月7日(土) 12：20～13：15

共催：株式会社メディコスヒラタ

胆4　3月7日(土) 14：30～15：10

座長：本谷　雅代(札幌医科大学　消化器・免疫・リウマチ内科学講座)

043（消）　肝門部領域癌に対する肝動脈合併切除の成績

○野路　武寛[1]、岡村　圭祐[1]、那須　裕也[1]、鯉沼　潤吉[1]、市之川　正臣[1]、田本　英司[1]、中村　透[1]、土川　貴裕[1]、平野　聡[1]

[1]北海道大学　消化器外科Ⅱ

044（消）　肝門部胆管癌に対する肝門板切除術

○溝田　知子[1]、岡村　圭祐[1]、那須　裕也[1]、市之川　正臣[1]、鯉沼　潤吉[1]、野路　武寛[1]、中村　透[1]、田本　英司[1]、土川　貴裕[1]、佐藤　大介[1,2]、三橋　智子[2]、平野　聡[1]

[1]北海道大学　消化器外科Ⅱ、[2]北海道大学病院　病理部

045（消）　肝外胆管癌術後の多発性肝転移に対し、肝動注化学療法が奏効した1例

○小柴　裕[1]、久居　弘幸[1]、櫻井　環[1]、平子　匡[1]、池田　裕貴[1]、宮崎　悦[2]、佐藤　正文[3]、川崎　亮輔[3]、行部　洋[3]、山田　徹[3]、三浦　翔吾[4]

[1]伊達赤十字病院　消化器科、[2]伊達赤十字病院　内科、[3]伊達赤十字病院　外科、[4]札幌医科大学　腫瘍・血液内科学講座

046（消）　当科における胆道癌に対するS-1併用放射線化学療法の成績

○小野　道洋[1]、石渡　裕俊[1]、林　毅[1]、植村　尚貴[1]、在原　洋平[1]、佐藤　昌則[1]、佐藤　勉[1]、宮西　浩嗣[1]、佐藤　康史[1]、瀧本　理修[1]、小船　雅義[1]、染谷　正則[2]、坂田　耕一[2]、加藤　淳二[1]

[1]札幌医科大学　腫瘍・血液内科学講座、[2]札幌医科大学　放射線医学講座

047（消）　十二指腸乳頭部神経内分泌癌の2例

○高木　智史[1]、小笠原　倫子[1]、今井　亜希[1]、吉田　純一[1]、豊島　雄二郎[2]、旭　火華[2]、正村　裕紀[2]、高橋　学[2]、中川　隆公[2]、佐々木　文章[2]、中西　勝也[3]

[1]札幌北辰病院　消化器内科、[2]札幌北辰病院　外科、[3]札幌北辰病院　病理診断科

胆5　3月7日(土) 15：13～15：53

座長：小野　道洋(札幌医科大学　腫瘍・血液内科学講座)

048（内）　総胆管結石症に対するendoscopic papillary large balloon dilation (EPLBD)の位置付け

○久居　弘幸[1]、櫻井　環[1]、平子　匡[1]、小柴　裕[1]、池田　裕貴[1]、宮崎　悦[2]、佐藤　正文[3]、川崎　亮介[3]、行部　洋[3]、山田　徹[3]、三浦　翔吾[4]

[1]伊達赤十字病院　消化器科、[2]伊達赤十字病院　内科、[3]伊達赤十字病院　外科、[4]札幌医科大学　腫瘍・血液内科学講座

049（内）　胆嚢総胆管結石症例に対する経乳頭的胆嚢ステント留置術およびホルミウムYAGレーザーの検討

○林　明宏[1]、丹野　誠志[1]、羽廣　敦也[1]、野村　友祐[1]、山本　浩[1]、金野　陽高[1]、上野　敦盛[1]、平池　則雄[1]、葛西　和博[1]

[1]イムス札幌消化器中央総合病院　消化器病センター

050（消）　胆管結石診療における超音波内視鏡の有用性

○羽場　真[1]、吉井　新二[1]、川本　泰之[1]、松本　美桜[1]、清水　佐知子[1]、横山　朗子[1]、赤倉　伸亮[1]

[1]NTT東日本札幌病院　消化器内科

051（消）　当院の総胆管結石採石におけるEPLBD vs LCBDEの比較検討

○成瀬　宏仁[1]、山梨　香菜[1]、松田　可奈[1]、堀本　啓大[1]、山本　桂子[1]、大和　弘明[1]、畑中　一映[1]、山本　義也[1]、砂原　正男[1]、倉内　宣明[3]

[1]市立函館病院　消化器病センター　消化器内科、[2]市立函館病院　消化器病センター　消化器外科、[3]苫小牧日翔病院　外科

052（内）　内視鏡的乳頭括約筋切開術による乳頭部穿孔に対し、fully covered self-expandable metallic stentを留置し、保存的に治療し得た1例

○三浦　翔吾[1]、久居　弘幸[1]、櫻井　環[1]、平子　匡[1]、小柴　裕[1]、宮崎　悦[2]、佐藤　正文[3]、川崎　亮輔[3]、行部　洋[3]、山田　徹[3]、池田　裕貴[4]

[1]伊達赤十字病院　消化器科、[2]伊達赤十字病院　内科、[3]伊達赤十字病院　外科、[4]札幌医科大学　腫瘍・血液内科学講座

小腸　3月7日(土) 15：56～16：36

座長：吉井　新二(NTT東日本札幌病院　消化器内科)

053（消）　門脈圧亢進症性小腸症と診断された2例

○大森　沙織[1]、加藤　元嗣[2]、宮本　秀一[1]、大野　正芳[1]、津田　桃子[1]、水島　健[1]、高橋　正和[1]、中川　学[4]、森　康明[1]、小野　尚子[2]、中川　宗一[4]、間部　克裕[3]、清水　勇一[1]、坂本　直哉[1]

[1]北海道大学　消化器内科、[2]北海道大学病院　光学医療診療部、
[3]北海道大学大学院　医学研究科　がん予防内科、[4]中川胃腸科

054（消）　小腸穿孔により発症した比較的まれなEnteropathy-associated Tcell lymphomaの1例

○横山　文明[1]、関　英幸[1]、鈴木　潤一[1]、菅井　望[1]、石橋　陽子[1]、大原　克仁[1]、平田　裕也[1]、寺山　敬介[1]、福田　直樹[1]、鈴木　昭[1]、岩崎　沙理[2]

[1]KKR札幌医療センター　消化器内科、[2]KKR札幌医療センター　病理科

055（内）　小腸憩室出血を内視鏡的に止血し得た生体腎移植後の1症例

○梅村　真知子[1]、藤田　輿茂[1]、松島　瑠美子[1]、高野　眞寿[1]、片桐　雅樹[1]、工藤　峰生[1]、東山　寛[2]、三浦　正義[2]

[1]札幌北楡病院　消化器内科、[2]札幌北楡病院　腎臓移植外科

056（消）　嚢胞状形態を呈し術前診断に苦慮した小腸GISTの1例

○中村　文彦[1]、小笠原　倫子[1]、今井　亜希[1]、高木　智文[1]、吉田　純[1]、豊島　雄二郎[2]、旭　火華[2]、正村　裕紀[2]、高橋　学[2]、中川　隆公[2]、中西　勝也[3]

[1]札幌北辰病院　消化器内科、[2]札幌北辰病院　外科、[3]札幌北辰病院　病理診断科

057（内）　カプセル内視鏡にて出血源を同定したサイトメガロウイルス小腸炎の一例

○太田　勝久[1]、内海　辰哉[1]、田中　一之[1]、坂谷　慧[1]、堂腰　達矢[1]、藤林　周吾[1]、野村　好紀[1]、上野　伸展[1]、嘉島　伸[1]、後藤　拓磨[1]、笹島　順平[1]、盛一　健太郎[1]、藤谷　幹浩[1]、高後　裕[1]

[1]旭川医科大学　消化器・血液腫瘍制御内科

第3会場(2F　206会議室)

食道1　3月7日(土) 9：00～9：32

座長：大沼　啓之(札幌医科大学　腫瘍・血液内科学講座)

058（内）　食道類基底細胞癌に対して内視鏡的粘膜下層剥離術を施行した1例

○水島　健[1]、清水　勇一[1]、高橋　正和[1]、宮本　秀一[1]、津田　桃子[1]、大野　正芳[1]、大森　沙織[1]、小野　尚子[2]、森　康明[2]、中川　学[2]、間部　克裕[3]、中川　宗一[2]、加藤　元嗣[2]、坂本　直哉[1]

[1]北海道大学　消化器内科、[2]北海道大学病院　光学医療診療部、
[3]北海道大学大学院医学研究科　がん予防内科

059（消）　消化器悪性腫瘍による腫瘍崩壊症候群を発症した一例

○滝新　悠之介[1]、岩永　一郎[1]、大原　正嗣[1]、澤田　憲太郎[1]、川岸　直樹[1]、江平　宣起[1]、上林　実[1]

[1]北見赤十字病院　消化器内科

060（内）　口腔および食道内に発症した粘膜優位型尋常性天疱瘡の1例

○伊志嶺　優[1]、中垣　卓[1]、矢島　秀教[1]、矢花　崇[1]、安達　雄哉[1]、後藤　哲[1]、近藤　吉宏[1]

[1]市立小樽病院

061（内）　当科における食道癌化学放射線療法後の晩期障害の検討―食道狭窄に対するバルーン拡張術の治療成績―

○在原　洋平[1]、佐藤　康史[1]、大沼　啓之[1]、大須賀　崇裕[1]、佐藤　昌則[1]、河野　豊[1]、林　毅[1]、宮西　浩嗣[1]、佐藤　勉[1]、小船　雅義[1]、瀧本　理修[1]、加藤　淳二[1]

[1]札幌医科大学　腫瘍・血液内科学講座

食道2　3月7日(土) 9：35～10：07

座長：茎津　武大(留萌市立病院　消化器内科)

062（消）　ダビガトランによる食道炎の1例
○高橋　さゆみ[1]、松本　美桜[1]、井上　雅貴[1]、清水　佐知子[1]、川本　泰之[1]、羽場　真[1]、横山　朗子[1]、吉井　新二[1]、赤倉　伸亮[1]
[1]NTT東日本札幌病院　消化器内科

063（消）　低分化型バレット食道癌の一例
○岡原　聡[1]、高橋　宏明[1]、栗原　義弘[1]、大橋　広和[1]、工平　美和子[1]、菅原　伸明[1]、小平　純一[1]、松本　岳士[1]、小池　容史[1]、吉川　智宏[2]、木ノ下　義宏[2]、細川　正夫[2]
[1]恵佑会第2病院　消化器内科、[2]恵佑会札幌病院　外科

064（消）　当科における食道T1a-MM・SM癌に対するESD後追加治療の治療成績
○大沼　啓之[1]、佐藤　康史[1]、井畑　壮詞[1]、大須賀　崇裕[1]、植村　尚貴[1]、林　毅[1]、佐藤　勉[1]、宮西　浩嗣[1]、堀　正和[2]、中田　健生[2]、染谷　正則[2]、小船　雅義[1]、瀧本　理修[1]、坂田　耕一[2]、加藤　淳二[1]
[1]札幌医科大学　腫瘍・血液内科学講座、[2]札幌医科大学　放射線治療科

065（内）　OTSC（Over-The-Scope-Clip）を用いて閉鎖を試みた胃瘻抜去術後瘻孔閉鎖不全の1例
○真崎　茂法[1]、本城　信吾[2]、山北　圭介[3]、草間　敬司[4]、森田　康太郎[5]、後藤　哲[5]、西尾　仁[5]、高木　秀雄[5]、古山　準一[5]、森園　竜太郎[5]、五十嵐　聖名子[5]、水尾　仁志[5]、内沢　政英[5]
[1]宮の森記念病院　消化器科、[2]小笠原クリニック札幌病院　消化器内科、[3]旭川医科大学　第二内科、
[4]オホーツク勤医協北見病院　消化器内科、[5]勤医協中央病院　消化器センター

膵1　3月7日(土) 10：40～11：20

座長：矢根　圭(手稲渓仁会病院　消化器病センター)

066（消）　膵癌早期診断における血清CA19-9値の基準内上昇と画像所見―併存癌出現例からの検討―
○北川　翔[1]、宮川　宏之[1]、長川　達哉[1]、平山　敦[1]、岡村　圭也[1]、奥　大樹[1]、松薗　絵美[1]
[1]札幌厚生病院　第2消化器内科

067（消）　局所進行膵頭部癌に対して総肝動脈合併膵頭十二指腸切除術（PD-CHAR）によるAdjuvant surgeryを施行した4例
○市之川　正臣[1]、中村　透[1]、佐藤　大介[2]、上野　峰[1]、那須　裕也[1]、鯉沼　潤吉[1]、福田　直也[1]、野路　武寛[1]、倉島　庸[1]、海老原　裕磨[1]、村上　壮一[1]、田本　英司[1]、土川　貴裕[1]、岡村　圭祐[1]、七戸　俊明[1]、三橋　智子[2]、平野　聡[1]
[1]北海道大学　消化器外科Ⅱ、[2]北海道大学病院　病理部

068（消）　膵癌確診前ＣＴ画像の検討
○大橋　広和[1]、松本　岳士[1]、栗原　弘義[1]、岡原　聡[1]、工平　美和子[1]、菅原　伸明[1]、小平　純一[1]、小池　容史[1]、高橋　宏明[1]
[1]恵佑会第2病院　消化器内科

069（消）　当科における膵癌患者に対するFOLFIRINOX療法の安全性と投与状況の検討
○村中　徹人[1]、小松　嘉人[2]、林　秀幸[2]、中積　宏之[2]、福島　拓[2]、結城　敏志[1]、坂本　直哉[1]
[1]北海道大学　消化器内科、[2]北海道大学病院　腫瘍センター

070（消）　進行膵癌に対する膵周囲動脈塞栓術とCPT-11＋5FU動注化学療法
○秋山　剛英[1]、本間　久登[1,3]、高橋　稔[1]、大井　雅夫[1]、土居　忠[1]、保木　寿文[1,4]、古川　勝久[1]、森井　一裕[1]、平田　健一郎[1]、女澤　愼一[3]、竹内　幹也[2]、菊池　健[2]
[1]札幌共立五輪橋病院　消化器病センター　内科、[2]札幌共立五輪橋病院　消化器病センター　外科、
[3]札幌共立医院　消化器内科、[4]札幌医科大学　腫瘍・血液内科学講座

膵2　3月7日(土) 11：23～12：03

座長：上林　実(北見赤十字病院　消化器内科・腫瘍内科)

071（内）　EUSを用い診断および経過観察されたIPMNに関する検討

○伊東　文子[1]、志谷　真啓[1]、若杉　英樹[1]、阿久津　典之[1]、本谷　雅代[1]、高木　秀安[1]、佐々木　茂[1]、篠村　恭久[1]、今村　将史[2]、木村　康利[2]
[1]札幌医科大学　消化器・免疫・リウマチ内科学講座、[2]札幌医科大学　消化器・総合，乳腺・内分泌科学講座

072（消）　膵リンパ上皮嚢胞の一例

○佐々木　基[1]、金戸　宏行[1]、我妻　康平[1]、谷　元博[1]、飯田　智哉[1]、永縄　由美子[1]、村上　佳世[1]、佐藤　修司[1]、清水　晴夫[1]、佐々木　賢一[2]
[1]市立室蘭総合病院　消化器内科、[2]同院外科

073（消）　膵管乳頭粘液性腫瘍(IPMN)と漿液性嚢胞腫瘍(SCN)の鑑別が困難であった一例

○伊藤　聡司[1]、菅井　望[1]、福田　直樹[1]、平田　裕哉[1]、横山　文明[1]、関　英幸[1]、藤田　淳[1]、鈴木　潤一[1]、武田　圭佐[2]、今　裕史[2]、小柳　要[2]、岩崎　沙理[3]、鈴木　昭[3]
[1]KKR札幌医療センター　消化器内科、[2]KKR札幌医療センター　消化器外科、[3]KKR札幌医療センター　病理診断科

074（消）　Non-polypoid型の分枝型IPMNの臨床像

○南　竜城[1]、真口　宏介[1]、金　俊文[1]、高橋　邦幸[1]、潟沼　朗生[1]、小山内　学[1]、矢根　圭[1]、五十嵐　聡[1]、仙譽　学[1]、佐野　逸紀[1]、山崎　大[1]
[1]手稲渓仁会病院　消化器病センター

075（消）　ERCP後膵炎予防におけるdiclofenac経口剤の有用性に関する多施設共同無作為化二重盲検比較試験

○石渡　裕俊[1]、林　毅[1]、浦田　孝広[2]、安田　一朗[3]、久居　弘幸[4]、松崎　晋平[5]、河上　洋[6]、奥田　敏徳[8]、小野　道洋[1]、岩下　拓司[3]、池田　裕貴[4]、川久保　和道[6]、坂本　直哉[6]、園田　智子[7]、加藤　淳二[1]
[1]札幌医科大学　腫瘍・血液内科学講座、[2]熊本赤十字病院　消化器内科、[3]岐阜大学医学部附属病院　第一内科、
[4]伊達赤十字病院　消化器科、[5]鈴鹿中央総合病院　消化器内科、[6]北海道大学附属病院　消化器内科、
[7]札幌医科大学　公衆衛生学講座、[8]王子総合病院　消化器科

ランチョンセミナー3　3月7日(土) 12：20～13：15

共催：日本化薬株式会社

肝炎5　3月7日(土) 14：30～15：10

座長：狩野　吉康(札幌厚生病院　第3消化器内科)

076（消）　Genotype2型C型慢性肝炎に対するSofosbuvir/Ribavirin併用療法の治療成績

○小川　浩司[1]、伊藤　淳[1]、常松　聖司[1]、佐藤　史幸[1]、寺下　勝巳[1]、佃　曜子[1]、中井　正人[1]、荘　拓也[1]、須田　剛生[1]、森川　賢一[1]、夏井坂　光輝[1]、坂本　直哉[1]
[1]北海道大学　消化器内科

077（消）　C型慢性肝疾患に対するシメプレビル/ペグインターフェロン/リバビリン 3剤併用療法における治療効果の検討

○細木　弥生[1]、小沼　新[1]、林　秀美[1]、石井　貴大[1]、稲葉　千尋[1]、河端　秀賢[1]、阿部　真美[1]、伊東　誠[1]、藤井　常志[1]、長谷部　千登美[1]
[1]旭川赤十字病院　消化器内科

078（消）　肝移植後のC型慢性肝炎に対しシメプレビルを含む3剤併用療法を施行した4症例

○伊藤　淳[1]、常松　聖司[1]、佐藤　史幸[1]、佃　曜子[1]、寺下　勝巳[1]、中井　正人[1]、荘　拓也[1]、須田　剛生[1]、夏井坂　光輝[1]、森川　賢一[1]、小川　浩司[1]、坂本　直哉[1]、嶋村　剛[2]
[1]北海道大学　消化器内科、[2]北海道大学病院　臓器移植医療部

079（消）　C型肝炎Others症例に対するインターフェロン治療の限界

○山本　義也[1]、山梨　香菜[1]、松田　可奈[1]、堀本　啓大[1]、大和　弘明[1]、山本　桂子[1]、畑中　一映[1]、成瀬　宏仁[1]
[1]市立函館病院　消化器病センター　消化器内科

080（消）　当院における慢性C型肝炎のシメプレビル併用療法の使用経験
○小林　智絵[1]、平田　幸司[1]、江藤　和範[1]、小西　康平[1]、山本　文泰[1]
[1]苫小牧市立病院

腹腔内腫瘍　3月7日(土) 15：13～15：45

座長：原田　拓(手稲渓仁会病院　消化器病センター)

081（消）　後腹膜原発の巨大なSolitary fibrous tumorに対し外科切除を施行した1例
○小泉　忠史[1]、古家　乾[1]、馬場　英[1]、定岡　邦昌[1]、関谷　千尋[1]、中西　一彰[1]、沢田　尭史[1]、岡田　尚樹[1]、片山　知也[1]、数井　啓蔵[1]、服部　淳夫[2]
[1]JCHO北海道病院　消化器センター、[2]JCHO北海道病院　病理

082（消）　腹腔内嚢胞状リンパ管腫の一例
○榮浪　洋介[1]、菅野　伸一[1]、山下　健太郎[1]、小野寺　馨[1]、久保　俊之[1]、川上　賢太郎[1]、林　優希[1]、能正　勝彦[1]、山本　英一郎[1]、有村　佳昭[1]、篠村　恭久[1]、沖田　憲司[2]、加藤　寛士[3]、守田　玲菜[4]
[1]札幌医科大学　消化器内科、[2]札幌医科大学　消化器外科、[3]岩見沢市立総合病院　消化器内科、[4]札幌医科大学　臨床病理部

083（消）　腹腔内に多発した原発不明癌の一例
○見田　裕章[1]、足立　靖[1]、菊地　剛史[1]、秋野　公臣[1]、青木　敬則[1]、高橋　秀明[1]、安達　靖代[1]、中村　正弘[1]、吉田　幸成[1]、加藤　康夫[1]、石井　良文[2]、遠藤　高夫[1]
[1]札幌しらかば台病院　消化器科、[2]同病理

084（内）　胃癌の腹腔内リンパ節に対してのEUS-FNAが治療方針決定に有用であった2例
○安孫子　怜史[1]、林　健児[1]、藤田　弘之[1]、阿部　暢彦[1]、小野寺　学[1]、内田　多久實[1]、藤永　明[1]
[1]網走厚生病院　内科・消化器科

胃・十二指腸1　3月7日(土) 15：48～16：28

座長：信岡　隆幸(札幌医科大学　消化器・総合、乳腺・内分泌外科学講座)

085（消）　十二指腸腫瘍性病変に対する外科治療
○伊東　竜哉[1]、木村　康利[1]、今村　将史[1]、及能　拓朗[1]、信岡　隆幸[1]、水口　徹[1]、平田　公一[1]
[1]札幌医科大学　消化器・総合、乳腺・内分泌外科学講座

086（消）　当科における腹腔鏡下胃切除術の現状
○柴崎　晋[1]、川村　秀樹[1]、吉田　雅[1]、本間　重紀[1]、高橋　典彦[1]、武冨　紹信[1]
[1]北海道大学　消化器外科Ⅰ

087（内）　吐血を主訴に救急搬送された臓器軸性胃軸捻転症の1例
○寺山　敬介[1]、菅井　望[1]、秋田　敬介[1]、細田　峻一[1]、福田　直樹[1]、平田　裕哉[1]、横山　文明[1]、大原　克仁[1]、石橋　陽子[1]、関　英幸[1]、三浦　淳彦[1]、藤田　淳[1]、鈴木　潤一[1]
[1]KKR札幌医療センター　消化器内科

088（消）　十二指腸原発未分化多型肉腫の一例
○石川　和真[1]、茎津　武大[1]、中村　元[1]、山内　夏未[1]、西川　尚[1]、野田　さや香[1]、笹川　裕[1]、野田　雄也[2]、山崎　左雪[2]、黒田　嘉和[2]、池田　英之[3]
[1]留萌市立病院　消化器内科、[2]留萌市立病院　外科、[3]留萌市立病院　病理診断科

089（消）　保存的治療により改善した門脈ガス血症の1例
○池田　裕貴[1]、久居　弘幸[1]、櫻井　環[1]、平子　匡[1]、小柴　裕[1]、宮崎　悦[2]、三浦　翔吾[3]
[1]伊達赤十字病院　消化器科、[2]伊達赤十字病院　内科、[3]札幌医科大学　腫瘍・血液内科学講座

第4会場（2F　207会議室）

肝炎1　3月7日（土）9：00～9：32

座長：大竹　孝明（旭川医科大学　消化器・血液腫瘍制御内科）

090（消）　アルコール性肝硬変の経過中にIgA腎症をきたし、アルコール禁酒により改善を認めた2例
○馬場　英[1]、古家　乾[1]、小泉　忠史[1]、定岡　邦昌[1]、関谷　千尋[1]
[1]独立行政法人地域医療機能推進機構北海道病院　消化器科

091（消）　当院で経験した重症型アルコール性肝炎の3例
○松田　可奈[1]、山梨　香菜[1]、堀本　啓大[1]、大和　弘明[1]、山本　桂子[1]、畑中　一映[1]、山本　義也[1]、成瀬　宏仁[1]
[1]市立函館病院　消化器病センター　消化器内科

092（消）　UGT1A1遺伝子多型の関与が疑われたパゾパニブによる薬剤性肝障害の1例
○福田　直樹[1]、秋田　敬介[1]、平田　裕哉[1]、寺山　敬介[1]、横山　文明[1]、石橋　陽子[1]、菅井　望[1]、関　英幸[1]、藤田　淳[1]、鈴木　潤一[1]
[1]KKR札幌医療センター　消化器センター　消化器内科

093（消）　MR ElastographyとIDEAL IQによるアルコール性肝硬変と非アルコール性脂肪性肝硬変の病態評価
○鈴木　康秋[1]、井尻　学見[1]、芹川　真哉[1]、杉山　祥晃[1]
[1]名寄市立総合病院　消化器内科

肝炎2　3月7日（土）9：35～10：07

座長：高橋　稔（札幌共立五輪橋病院　消化器内科）

094（消）　組織学的に自己免疫性肝炎の像を呈したM2陽性の急性肝炎
○森永　大亮[1]、福田　直樹[1]、平田　裕哉[1]、横山　文明[1]、石橋　陽子[1]、菅井　望[1]、関　英幸[1]、藤田　淳[1]、鈴木　潤一[1]、桑原　健[2]、岩崎　沙理[2]、鈴木　昭[2]
[1]KKR札幌医療センター　消化器内科、[2]KKR札幌医療センター　病理診断科

095（消）　除外診断に基づき、画像、肝組織所見と治療経過から診断した急性肝炎期自己免疫性肝炎の1例
○田中　一成[1]、姜　貞憲[1]、永井　一正[1]、友成　暁子[1]、松居　剛志[1]、辻　邦彦[1]、児玉　芳尚[1]、桜井　康雄[1]、真口　宏介[1]、瀧山　晃弘[2]、篠原　敏也[2]
[1]手稲渓仁会病院　消化器病センター、[2]手稲渓仁会病院　病理部

096（消）　内科治療で救命困難と判断し脳死肝移植への橋梁的治療を行った昏睡合併急性肝不全亜急性型の3例
○永井　一正[1]、姜　貞憲[1]、田中　一成[1]、友成　暁子[1]、松居　剛志[1]、辻　邦彦[1]、児玉　芳尚[1]、桜井　康雄[1]、真口　宏介[1]
[1]手稲渓仁会病院　消化器病センター

097（消）　肝疾患患者の高アンモニア血症・肝性脳症におけるカルニチン補充療法の有用性
○鈴木　康秋[1]、井尻　学見[1]、芹川　真哉[1]、杉山　祥晃[1]
[1]名寄市立総合病院　消化器内科

肝炎3　3月7日（土）10：10～10：50

座長：松居　剛志（手稲渓仁会病院　消化器病センター）

098（消）　巨大シャント閉塞により肝性脳症外コントロールし得た肝細胞癌合併B型肝硬変の一例
○助川　隆士[1]、松本　昭範[2]、佐々木　貴弘[1]、杉山　隆治[1]、富永　素矢[1]、稲場　勇平[1]、小澤　賢一郎[1]、垂石　正樹[1]、斉藤　裕輔[1]、花輪　真[3]
[1]市立旭川病院　消化器内科、[2]イムス札幌内科リハビリテーション病院　内科、[3]市立旭川病院　放射線科

099（消）　難治性腹水に対し、腹腔静脈シャント術を施行し、症状の改善を得た一例
○花井　奈々[1]、曽根　孝之[2]、羽田　政平[2]、馬場　麗[2]、武藤　修一[2]、木村　宗士[2]、大原　行雄[2]
[1]北海道医療センター　初期研修医、[2]北海道医療センター　消化器内科

100（消） 肝性浮腫に対するトルバプタン投与症例の検討

○久居　弘幸[1]、櫻井　環[1]、平子　匡[1]、小柴　裕[1]、池田　裕貴[1]、宮崎　悦[2]、三浦　翔吾[3]
[1]伊達赤十字病院　消化器科、[2]伊達赤十字病院　内科、[3]札幌医科大学　腫瘍・血液内科学講座

101（消） 肝性浮腫に対するトルバプタンの効果：実臨床における使用経験

○土居　忠[1]、保木　寿文[1,5]、秋山　剛英[1]、大井　雅夫[1]、高橋　稔[1]、森井　一裕[2]、古川　勝久[2]、女澤　慎一[4]、平田　健一郎[3]、本間　久登[1]
[1]札幌共立五輪橋病院　消化器病センター　内科、[2]札幌共立五輪橋病院　血液腫瘍内科、[3]札幌共立五輪橋病院　健診センター、[4]札幌共立医院、[5]札幌医科大学　腫瘍・血液内科学講座

102（消） 腹腔静脈シャント（Denver shunt）留置後に発症した敗血症性DICに対しリコンビナントトロンボモジュリンが著効したアルコール性肝硬変症の一例

○高橋　稔[1]、秋山　剛英[1]、大井　雅夫[1]、土居　忠[1]、保木　寿文[1,2]、女澤　慎一[3]、宮西　浩嗣[2]、森井　一裕[4]、平田　健一郎[5]、竹内　幹也[6]、菊地　健[6]、由崎　直人[7]、古川　勝久[4]、本間　久登[1,3]
[1]札幌共立五輪橋病院　消化器病センター　内科、[2]札幌医科大学　腫瘍・血液内科学講座、[3]札幌共立医院　消化器内科、[4]札幌共立五輪橋病院　血液腫瘍内科　緩和医療センター、[5]札幌共立五輪橋病院　健診センター、[6]札幌共立五輪橋病院　消化器病センター外科、[7]KKR札幌医療センター斗南病院　消化器病センター

肝炎4　3月7日（土）10：53～11：33

座長：小川　浩司（北海道大学　消化器内科）

103（消） C型肝炎ウィルスに対する経口2剤療法の初期効果と安全性～高齢者症例を中心に～

○藤田　朋紀[1]、小松　悠弥[1]、北岡　慶介[1]、和賀　永里子[1]、高梨　訓博[1]、勝木　伸一[1]
[1]小樽掖済会病院　消化器病センター

104（消） C型慢性肝炎に対するダクラタスビル/アスナプレビル併用療法―臨床背景と初期治療経験―

○松居　剛志[1,2]、姜　貞憲[1]、田中　一成[1]、永井　一正[1]、友成　暁子[1]、辻　邦彦[1]、真口　宏介[1]、小川　慎太郎[2]、飯尾　悦子[2]、田中　靖人[2]
[1]手稲渓仁会病院　消化器病センター、[2]名古屋市立大学病態医科学講座

105（消） daclatasvirとasunaprevirのNS5A領域の変異の有無別治療効果の検討

○中島　知明[1]、山口　将功[1]、木村　睦海[1]、荒川　智宏[1]、小関　至[1]、桑田　靖昭[1]、大村　卓味[1]、佐藤　隆啓[1]、髭　修平[1]、狩野　吉康[1]、豊田　成司[1]
[1]札幌厚生病院　第3消化器内科

106（消） 当院における新規C型慢性肝炎治療薬（ダクラタスビル、アスナプレビル）の使用経験

○倉　敏郎[1]、佐々木　宏嘉[1]
[1]町立長沼病院　内科消化器科

107（消） 当院におけるGenotype 1b 高ウイルス量C型慢性肝炎に対するLedipasvir /Sofosbuvir±Rivavirin併用療法の治療成績

○須田　剛生[1]、小川　浩司[1]、伊藤　淳[1]、佐藤　史幸[1]、常松　聖司[1]、佃　曜子[1]、寺下　勝巳[1]、中井　正人[1]、荘　拓也[1]、森川　賢一[1]、夏井坂　光輝[1]、坂本　直哉[1]
[1]北海道大学　消化器内科

第1会場（2F　204会議室）

パネルディスカッション　3月8日（日）9：00～11：00

内視鏡プレナリー　3月8日（日）11：03～11：33

座長：藤谷　幹浩（旭川医科大学　消化器・血液腫瘍制御内科）

108（内）　**抗血栓薬内服者に対するガイドライン変更後の胃ESDの現状**
○古賀　英彬[1]、田沼　徳真[1]、木村　有志[1]、山本　至[1]、浦出　伸治[1]、原田　拓[1]、野村　昌史[1]、真口　宏介[1]
[1]手稲渓仁会病院　消化器病センター

109（内）　**Cold polypectomyの検討**
○佐藤　龍[1]、巽　亮二[1]、松原　悠[1]、好崎　浩司[1]、坂本　淳[1]、網塚　久人[1]、木村　圭介[1]、太田　智之[1]
[1]札幌東徳洲会病院　消化器センター

110（内）　**膵腫瘤を対象とした22G針を用いたEUS-FNAにおけるsideport有無による診断能に関する多施設共同前向き比較試験**
○石渡　裕俊[1]、林　毅[1]、河上　洋[2]、伊佐山　浩通[3]、糸井　隆夫[4]、久居　弘幸[5]、小野　道洋[1]、阿部　容子[2]、山本　夏代[3]、糸川　文英[4]、坂本　直哉[2]、長谷川　匡[6]、園田　智子[7]、加藤　淳二[1]
[1]札幌医科大学　腫瘍・血液内科学講座、[2]北海道大学　消化器内科、[3]東京大学医学部附属病院　消化器内科、[4]東京医科大学　消化器内科、[5]伊達赤十字病院　消化器科、[6]札幌医科大学　病理部、[7]札幌医科大学　公衆衛生学講座

ランチョンセミナー 4　3月8日（日）12：05～13：00

共催：ブリストル・マイヤーズ株式会社

第115回日本消化器病学会北海道支部例会奨励賞表彰式
第110回日本消化器内視鏡学会北海道支部例会奨励賞表彰式　3月8日（日）13：05～13：35

日本消化器病学会北海道支部第8回専門医セミナー　3月8日（日）13：45～15：15

第2会場（2F　小ホール）

大腸6　3月8日（日）9：00～9：32

座長：山本　桂子（市立函館病院　消化器病センター　消化器内科）

111（消）　**クローン病におけるアダリムマブの寛解導入効果とその背景因子の検討**
○宮川　麻希[1]、那須野　正尚[1]、酒見　亮介[1]、田中　浩紀[1]、本谷　聡[1]、今村　哲理[1]
[1]札幌厚生病院　IBDセンター

112（消）　**当院における血球成分吸着・除去療法の成績について**
○高橋　一宏[1]、平田　甫[1]、鈴木　和治[1]、中島　正人[1]、八木澤　允貴[1]、高坂　琢磨[1]、工藤　大樹[1]、小林　良充[1]、曽我部　進[1]、太宰　昌佳[1]、小田　寿[1]、宮城島　拓人[1]
[1]釧路労災病院　消化器内科・腫瘍内科

113（内）　**下部消化管内視鏡で粘膜下血腫を認めたALアミロイドーシスの4例**
○林　優希[1]、菅野　伸一[1]、川上　賢太郎[1]、小野寺　馨[1]、久保　俊之[1]、山本　英一郎[1]、能正　勝彦[1]、山下　健太郎[1]、有村　佳昭[1]、篠村　恭久[1]
[1]札幌医科大学　消化器・免疫・リウマチ内科学講座

114（消）　**びまん性大細胞型B細胞性リンパ腫を合併した難治性潰瘍性大腸炎の一例**
○八木澤　允貴[1]、高坂　琢磨[1]、鈴木　和治[1]、中島　正人[1]、小林　良充[1]、工藤　大樹[1]、高橋　一宏[1]、太宰　昌佳[1]、曽我部　進[1]、小田　寿[1]、宮城島　拓人[1]、徳渕　浩[2]、小笠原　和宏[2]、高橋　達郎[3]
[1]釧路労災病院　内科、[2]釧路労災病院　外科、[3]釧路労災病院　病理

大腸7　3月8日(日) 9：35～10：07

座長：伊藤　貴博(旭川厚生病院　消化器科)

115（消）　下部消化管内視鏡検査後に腸重積を発症した1例
○曽根　孝之[1]、羽田　政平[1]、馬場　麗[1]、武藤　修一[1]、木村　宗士[1]、大原　行雄[1]
[1]北海道医療センター　消化器内科

116（消）　繰り返すイレウス症状を契機に、大腸内視鏡検査で診断された、腸管子宮内膜症の1例
○平田　裕哉[1]、関　英幸[1]、福田　直樹[1]、横山　文明[1]、大原　克仁[1]、石橋　陽子[1]、菅井　望[1]、藤田　淳[1]、鈴木　潤一[1]、桑原　健[2]、岩崎　沙理[2]、鈴木　昭[2]
[1]KKR札幌医療センター　消化器科、[2]KKR札幌医療センター　病理科

117（消）　急性腸管虚血の診断が遅れた痛恨の1例～当院における腸管虚血の緊急手術例のまとめも含め～
○安孫子　怜史[1]、林　健児[1]、藤田　弘之[1]、阿部　暢彦[1]、小野寺　学[1]、内田　多久實[1]、藤永　明[1]、木井　修平[2]、長津　明久[2]、下國　達志[2]、西川　眞[2]
[1]網走厚生病院　内科・消化器科、[2]網走厚生病院　外科

118（消）　エアーコンプレッサーからの圧縮空気により大腸損傷をきたした一例
○内海　辰哉[1]、太田　勝久[1]、田中　一之[1]、坂谷　慧[1]、堂腰　達矢[1]、藤林　周吾[1]、野村　好紀[1]、上野　伸展[1]、嘉島　伸[1]、後藤　拓磨[1]、笹島　順平[1]、盛一　健太郎[1]、藤谷　幹浩[1]、高後　裕[1]
[1]旭川医科大学　消化器・血液腫瘍制御内科

大腸・その他　3月8日(日) 10：10～10：42

座長：藤田　朋紀(小樽掖済会病院　消化器病センター)

119（消）　FGIDs問診票による過敏性腸症候群(IBS)の診断
○大野　正芳[1]、加藤　元嗣[2]、宮本　秀一[1]、津田　桃子[1]、大森　沙織[1]、高橋　正和[2]、水島　健[1]、小野　尚子[2]、間部　克裕[3]、清水　勇一[1]、坂本　直哉[1]
[1]北海道大学　消化器内科、[2]北海道大学病院　光学医療診療部、[3]北海道大学大学院　がん予防内科学講座

120（内）　ヘパリンカルシウム皮下注によるヘパリン置換例の検討
○松本　美桜[1]、清水　佐知子[1]、川本　泰之[1]、羽場　真[1]、横山　朗子[1]、吉井　新二[1]、赤倉　信亮[1]、加藤　元嗣[2]
[1]NTT東日本札幌病院　消化器内科、[2]北海道大学病院　光学医療診療部

121（内）　EUS-FNAにより術前診断可能であった直腸神経鞘腫の1例
○久居　弘幸[1]、櫻井　環[1]、平子　匡[1]、小柴　裕[1]、池田　裕貴[1]、宮崎　悦[2]、佐藤　正文[3]、川崎　亮介[2]、行部　洋[2]、山田　徹[3]、三浦　翔吾[4]
[1]伊達赤十字病院　消化器科、[2]伊達赤十字病院　内科、[3]伊達赤十字病院　外科、[4]札幌医科大学　腫瘍・血液内科学講座

122（消）　消化管GISTに消化管癌を合併した2例
○坂本　拡基[1]、櫻井　環[1]、宇佐美　信[1]、下山　紗央莉[1]、吉田　正宏[5]、嘉成　悠介[5]、安部　智之[1]、黒田　裕行[1]、藤井　重之[1]、前田　征洋[1]、藤田　美悧[2]、東海林　安人[3]、仙丸　直人[3]、野尻　秀一[4]
[1]製鉄記念室蘭病院　消化器内科・血液腫瘍内科、[2]製鉄記念室蘭病院　病理・臨床検査室、[3]製鉄記念室蘭病院　外科・呼吸器外科、[4]野尻内科消化器科クリニック、[5]札幌医科大学　腫瘍・血液内科

消化器病研修医優秀演題選考　3月8日(日) 10：45～11：17

座長：西川　秀司(市立札幌病院　消化器内科)

123（消）　内視鏡下生検および超音波下経皮的針生検を併用し診断しえた胃癌肉腫の1例
○金澤　悠太[1]、井尻　学見[1]、芹川　真哉[1]、杉山　祥晃[1]、鈴木　康秋[1]
[1]名寄市立総合病院

124（消）　潰瘍性大腸炎治療中に結核の再燃をきたした一例
○中村　健太[1]、古川　滋[1]、前本　篤男[1]、折居　史佳[2]、蘆田　知史[2]、野村　昌史[3]
[1]札幌東徳洲会病院　消化器センター、[2]札幌徳洲会病院、[3]手稲渓仁会病院

125（消）　術前診断し得た後腹膜原発パラガングリオーマの一切除例
○霜田　佳彦[1]、高橋　典彦[1,2]、吉田　雅[1]、柴崎　晋[1]、本間　重紀[1]、川村　秀樹[1]、武冨　紹信[1]
[1]北海道大学　消化器外科Ⅰ、[2]北海道大学病院　手術部

126（消）　急速な経過を辿ったDiffuse Hepatic Hemangiomatosisの一例
○井上　雅貴[1]、松本　美桜[1]、清水　佐知子[1]、川本　泰之[1]、羽場　真[1]、横山　朗子[1]、吉井　新二[1]、赤倉　伸亮[1]
[1]NTT東日本札幌病院　消化器内科

消化器病専修医優秀演題選考　3月8日（日）11：20～11：52

座長：由崎　直人（KKR札幌医療センター　斗南病院　消化器病センター）

127（消）　当院におけるバレット食道癌の臨床的検討
○松野　鉄平[1]、佐川　保[1]、櫻田　晃[1]、佐藤　康裕[1]、藤川　幸司[1]、中村　とき子[1]、高橋　康雄[1]
[1]北海道がんセンター

128（消）　食道癌術後の挙上胃管に経皮内視鏡的胃瘻造設術（PEG）を施行した1例
○及能　拓朗[1]、信岡　隆幸[1]、伊東　竜哉[1]、今村　将史[1]、木村　康利[1]、水口　徹[1]、古畑　智久[1]、平田　公一[1]
[1]札幌医科大学　消化器・総合、乳腺・内分泌外科学講座

129（消）　内視鏡的経鼻胆嚢ドレナージ施行後にLoop Cutterでチューブを切断した5症例の経験
○重沢　拓[1]、板谷　一史[1]、小池　祐太[1]、遠藤　文菜[1]、小野　雄司[1]、中村　路夫[1]、葭内　史朗[1]、工藤　俊彦[1]、永坂　敦[1]、西川　秀司[1]
[1]市立札幌病院　消化器内科

130（消）　当院における肝細胞癌に対する定位放射線療法の治療成績
○赤保内　正和[1]、米澤　和彦[1]、福田　昂一郎[1]、川上　裕次郎[1]、那須野　央[1]、本間　賢太[1]、鈴木　一也[1]、阿部　敬[1]
[1]市立釧路総合病院　消化器内科

ランチョンセミナー5　3月8日（日）12：05～13：00

共催：オリンパスメディカルシステムズ株式会社

第3会場（2F　206会議室）

胃・十二指腸2　3月8日（日）9：00～9：32

座長：後藤　充（旭川厚生病院　消化器科）

131（消）　プロトンポンプ阻害剤投与経過と関連を認めた胃底腺ポリープの1例
○宮本　秀一[1]、加藤　元嗣[2]、大野　正芳[1]、津田　桃子[1]、大森　沙織[1]、水島　健[1]、高橋　正和[1]、小野　尚子[2]、森　康明[1]、中川　学[1]、間部　克裕[3]、中川　宗一[1]、清水　勇一[1]、坂本　直哉[1]
[1]北海道大学　消化器内科、[2]北海道大学病院　光学医療診療部、
[3]北海道大学　がん予防内科

132（内）　診断に苦慮した肺腺癌胃転移の1例
○吉田　正宏[1]、藤井　重之[1]、宇佐美　信[1]、安部　智之[1]、櫻井　環[1]、黒田　裕行[1]、前田　征洋[1]、藤田　美悧[2]、仙丸　直人[3]、嘉成　悠介[4]
[1]製鉄記念室蘭病院　消化器内科・血液腫瘍内科、[2]製鉄記念室蘭病院　病理・臨床検査室、
[3]製鉄記念室蘭病院　外科・呼吸器外科、[4]札幌医科大学　腫瘍・血液内科学講座

133（消）　アルゴンプラズマ凝固療法（APC）が奏効せず治療に難渋したDiffuse antral vascular ectasia（DAVE）の1例
○大竹　晋[1]、太田　雄[1]、須藤　隆次[1]、玉木　陽穂[1]、岡田　充功[1]、麻生　和信[1]、鈴木　裕子[1]、岩本　英孝[1]、山北　圭介[1]、高橋　賢治[1]、北野　陽平[1]、羽田　勝計[1]
[1]旭川医科大学　病態代謝内科

134（内） 内視鏡的に摘出したスプーン誤飲の1例
○山本　浩[1]、金野　陽高[1]、上野　敦盛[1]、林　明宏[1]、平池　則雄[1]、葛西　和博[1]、羽廣　敦也[1]、丹野　誠志[1]
[1]イムス札幌消化器中央総合病院　消化器病センター

胃・十二指腸3　3月8日(日) 9：35～10：07

座長：奥田　敏徳(王子総合病院　消化器内科)

135（消） Gastritis cystica profunda（GCP）を背景粘膜とする早期胃癌術後、短期間に進行胃癌、リンパ節転移を呈した一例
○工藤　真弓[1,2,3,4,5,6]、小笹　真理子[1]、宮下　憲暢[1]、佐賀　啓良[1]、岡本　宗則[1]、三和　公明[1]、村上　貴久[2]、松本　譲[2]、菅野　宏美[3]、石田　雄介[4]、西原　広史[5]、田中　伸哉[6]
[1]愛育病院　消化器内科、[2]愛育病院　外科、[3]北海道大学病院　病理学部、[4]釧路労災病院　病理診断科、[5]北海道大学大学院医学研究科　探索病理学講座、[6]北海道大学大学院医学研究科　病理学講座　腫瘍病理学分野

136（内） 自己免疫性胃炎（A型胃炎）に合併した早期胃癌の3例
○津田　桃子[1]、小野　尚子[1]、宮本　秀一[1]、大野　正芳[1]、大森　沙織[1]、高橋　正和[1]、水島　健[1]、森　康明[1]、中川　学[1]、間部　克裕[1]、中川　宗一[1]、清水　勇一[1]、加藤　元嗣[1]、坂本　直哉[1]、畑中　佳奈子[2]、松野　吉宏[2]
[1]北海道大学　消化器内科、[2]北海道大学病院　病理部

137（消） 胃多発腺腫の経過観察中に癌を認め、内視鏡的に5病変を切除し得た一例
○秋田　敬介[1]、関　英幸[1]、福田　直樹[1]、平田　裕哉[1]、横山　文明[1]、大原　克仁[1]、石橋　陽子[1]、菅井　望[1]、藤田　淳[1]、鈴木　潤一[1]、鈴木　昭[2]、岩崎　沙理[2]、桑原　健[2]
[1]KKR札幌医療センター　消化器科、[2]KKR札幌医療センター　病理診断科

138（内） 当院における除菌後胃癌の3例
○我妻　康平[1]、村上　佳世[1]、飯田　智哉[1]、佐々木　基[1]、永縄　由美子[1]、谷　元博[1]、佐藤　修司[1]、清水　晴夫[1]、金戸　宏行[1]、今　信一郎[2]
[1]市立室蘭総合病院　消化器内科、[2]市立室蘭総合病院　臨床検査科

胃・十二指腸4　3月8日(日) 10：10～10：42

座長：山下　健太郎(札幌医科大学　消化器・免疫・リウマチ内科学講座)

139（消） 早期胃癌の内視鏡診断の現状と課題～画像の進歩が診断能向上にどの程度貢献したのか？～
○小平　純一[1]、大橋　広和[1]、岡原　聡[1]、工平　美和子[1]、菅原　伸明[1]、松本　岳志[1]、高橋　宏明[1]、小池　容史[1]、穂刈　格[2]、塚越　洋元[2]、西田　靖仙[3]、細川　正夫[3]、武内　利直[4]
[1]恵佑会第2病院　消化器内科、[2]恵佑会札幌病院　消化器科、[3]恵佑会札幌病院　外科、[4]恵佑会札幌病院　病理診断科

140（内） 早期胃癌におけるNBI併用拡大内視鏡観察の生検診断に対する上乗せ効果の検討
○高橋　慶太郎[1]、河本　徹[1]、藤永　明裕[1]、伊藤　貴博[1]、佐藤　智信[1]、後藤　充[1]、柳川　伸幸[1]、斉藤　義憲[1]、折居　裕[1]
[1]旭川厚生病院　消化器科

141（消） 当院における胃ESDの鎮静・鎮痛法の検討
○寺門　洋平[1]、伊藤　彰洋[1]、柳原　志津妃[1]、賀集　剛賢[1]、道上　篤[1]、鈴木　肇[1]、乙黒　雄平[1]、西岡　均[1]、渡邊　義行[1]、萩原　武[1]、前田　聡[1]、小澤　広[1]、黒河　聖[1]、今村　哲理[1]
[1]札幌厚生病院　第1消化器科

142（内） 当院における非乳頭部十二指腸癌症例の検討
○嘉成　悠介[1,2]、安部　智之[1]、吉田　正宏[1,2]、山田　充子[1]、櫻井　環[1]、黒田　裕行[1]、藤井　重之[1,2]、前田　征洋[1]、藤田　美悧[1]、仙丸　直人[1]
[1]製鉄記念室蘭病院　消化器内科・血液腫瘍内科、[2]札幌医科大学付属病院

ランチョンセミナー6　3月8日(日) 12：05～13：00

共催：大鵬薬品工業株式会社

第4会場（2F　207会議室）

肝腫瘍1　3月8日（日）9：30～10：02

座長：宮西　浩嗣（札幌医科大学　腫瘍・血液内科学講座）

143（消）　C型肝炎IFN治療SVR後の肝発癌に対する多施設共同研究
○辻　邦彦[1]、永井　一正[1]、松居　剛志[1]、RELPEC study group[1]
[1]手稲渓仁会病院　消化器病センター

144（消）　当科における薬剤溶出性球状塞栓物質を用いた肝細胞癌の治療経験
○若杉　英樹[1]、高木　秀安[1]、伊東　文子[1]、志谷　真啓[1]、阿久津　典之[1]、本谷　雅代[1]、佐々木　茂[1]、篠村　恭久[1]
[1]札幌医科大学　消化器・免疫・リウマチ内科学講座

145（消）　肝転移と肝障害の相関関係の検討
○川岸　直樹[1]、岩永　一郎[1]、瀧新　悠之介[1]、大原　正嗣[1]、澤田　憲太郎[1]、江平　宣起[1]、上林　実[1]
[1]北見赤十字病院　消化器内科

146（消）　当院の混合型肝癌切除例のまとめ
○堀本　啓大[1]、山本　義也[1]、山梨　香菜[1]、松田　可奈[1]、大和　弘明[1]、山本　桂子[1]、畑中　一映[1]、成瀬　宏明[1]、砂原　正男[2]、工藤　和洋[3]
[1]市立函館病院　消化器病センター　消化器内科、[2]市立函館病院　消化器病センター　消化器外科、[3]市立函館病院　臨床病理科

肝腫瘍2　3月8日（日）10：05～10：37

座長：辻　邦彦（手稲渓仁会病院　消化器病センター）

147（消）　ソラフェニブ投与とTACEを組み合わせることにより長期生存が得られた進行肝細胞癌肺転移の2症例
○久保　智洋[1]、加藤　淳二[1]、小船　雅義[1]、瀧本　理修[1]、佐藤　康史[1]、宮西　浩嗣[1]、佐藤　勉[1]、林　毅[1]、河野　豊[1]、岡川　泰[1]
[1]札幌医科大学　腫瘍・血液内科学講座

148（消）　巨大肝細胞癌手術症例の治療成績
○柿坂　達彦[1]、神山　俊哉[1]、横尾　英樹[1]、折茂　達也[1]、若山　顕治[1]、敦賀　陽介[1]、武冨　紹信[1]
[1]北海道大学　消化器外科Ⅰ

149（消）　発熱と腹痛を契機に発見された巨大肝腫瘍の1例
○馬場　英[1]、古家　乾[1]、小泉　忠史[1]、定岡　邦昌[1]、関谷　千尋[1]、服部　淳夫[2]
[1]独立行政法人地域医療機能推進機構北海道病院　消化器科、[2]独立行政法人地域医療機能推進機構北海道病院病理

150（消）　肝細胞癌との鑑別が困難であった肝炎症性偽腫瘍の一例
○松田　千佳[1]、小野　雄司[1]、板谷　一史[1]、重沢　拓[1]、小池　裕太[1]、遠藤　文菜[1]、高氏　修平[1]、中村　路夫[1]、葭内　史朗[1]、工藤　俊彦[1]、永坂　敦[1]、西川　秀司[1]、三澤　一仁[2]
[1]市立札幌病院　消化器内科、[2]市立札幌病院　外科

膵3　3月8日（日）10：40～11：20

座長：松本　隆祐（帯広厚生病院　消化器内科）

151（消）　SPN（Solid-pseudopapillary neoplasm）のCT、MRI所見
○櫻井　康雄[1]、高橋　邦幸[2]、潟沼　朗生[2]、小山内　学[2]、矢根　圭[2]、金　俊文[2]、五十嵐　聡[2]、仙譽　学[2]、南　竜城[2]、佐野　逸紀[2]、山崎　大[2]、真口　宏介[2]
[1]手稲渓仁会病院　放射線診断科、[2]手稲渓仁会病院　消化器病センター

152（消）　糖尿病増悪を契機に診断された超高齢者女性の自己免疫性膵炎の1例
○平子　匡[1]、久居　弘幸[1]、櫻井　環[1]、小柴　裕[1]、池田　裕貴[1]、宮崎　悦[2]、三浦　翔吾[3]
[1]伊達赤十字病院　消化器科、[2]伊達赤十字病院　内科、[3]札幌医科大学　腫瘍・血液内科学講座

153（消） 消化器癌の遠隔転移や再発に対するEUS-FNA診断の検討
～コンベックス内視鏡による早期な組織診断への地方病院における挑戦～
○小野寺　学[1]、林　健児[1]、安孫子　怜史[1]、藤田　弘之[1]、阿部　暢彦[1]、内田　多久實[1]、藤永　明[1]
[1]網走厚生病院　内科・消化器科

154（内） リンパ腫疑い病変に対するEUS-FNA施行例の検討
○大和　弘明[1]、山梨　香菜[1]、松田　可奈[1]、堀本　啓大[1]、山本　桂子[1]、畑中　一映[1]、山本　義也[1]、成瀬　宏仁[1]、堤　豊[2]、工藤　和洋[3]、下山　則彦[3]
[1]市立函館病院　消化器病センター　消化器内科、[2]市立函館病院　血液内科、[3]市立函館病院　病理研究検査センター

155（消） 閉塞性黄疸、消化管閉塞を伴う腹腔内腫瘍に対して超音波内視鏡下穿刺吸引生検（EUS-FNA）により悪性リンパ腫と診断し得た一例
○中村　晃久[1]、大場　彩音[1]、加藤　総介[1]、大平　浩司[1]、加藤　寛士[1]、近藤　信夫[2]
[1]岩見沢市立総合病院　消化器内科、[2]ジェネティックラボ

膵4　3月8日（日）11：23～11：55

座長：岡村　圭也（札幌厚生病院　第2消化器内科）

156（内） 膵管ステント閉塞による急性膵炎に対し膵管ステントを再留置した1例
○三浦　翔吾[1]、久居　弘幸[1]、櫻井　環[1]、平子　匡[1]、小柴　裕[1]、宮崎　悦[2]、池田　裕貴[3]
[1]伊達赤十字病院　消化器科、[2]伊達赤十字病院　内科、[3]札幌医科大学　腫瘍・血液内科学講座

157（内） 膵頭十二指腸切除術2年6か月後に残膵局所再発に対し再切除を行った1例
○池田　裕貴[1]、久居　弘幸[1]、櫻井　環[1]、平子　匡[1]、小柴　裕[1]、宮崎　悦[2]、佐藤　正文[3]、川崎　亮輔[3]、行部　洋[3]、山田　徹[3]、三浦　翔吾[4]
[1]伊達赤十字病院　消化器科、[2]伊達赤十字病院　内科、[3]伊達赤十字病院　外科、[4]札幌医科大学　腫瘍・血液内科学講座

158（内） 出産後腹痛を契機に発見された膵粘液性嚢胞線種の一例
○藤江　慎也[1]、庵原　秀之[1]、藤井　亮爾[1]、皆川　武慶[1]、木村　朋広[1]、住吉　徹哉[1]、由崎　直人[1]、平山　眞章[1]、近藤　仁[1]
[1]KKR札幌医療センター　斗南病院　消化器内科

159（消） 径カテーテル的動脈塞栓術にて治療したHemosuccus pancreaticusの1例
○町田　卓郎[1]、中村　英明[1]、堀田　彰一[1]、藤澤　良樹[1]、碇　修二[1]、加藤　貴司[1]、佐々木　清貴[1]、山田　裕人[1]、加賀谷　英俊[1]、目黒　高志[1]
[1]北海道消化器科病院　内科

ランチョンセミナー

3月7日（土）　12：20 ～ 13：15　第1会場（2F　204会議室）

LS1　経鼻内視鏡でここまで見える～ *H.pylori*感染胃炎診断と経鼻内視鏡～

座長：加藤　元嗣（北海道大学病院　光学医療診療部）
演者：鎌田　智有（川崎医科大学　消化器内科）
共催：富士フイルムメディカル株式会社

3月7日（土）　12：20 ～ 13：15　第2会場（2F　小ホール）

LS2　The Cutting Edge of Metal Stent for Benign and Malignant Biliary Strictures

座長：潟沼　朗生（手稲渓仁会病院　消化器病センター）
演者：John.H.Moon（Digestive Disease Center
Soon Chun Hyang University Hospital, Bucheon/Seoul, KOREA）
共催：株式会社メディコスヒラタ

3月7日（土）　12：20 ～ 13：15　第3会場（2F　206会議室）

LS3　大腸がん化学療法の変遷

座長：小松　嘉人（北海道大学病院　腫瘍センター）
演者：福島　拓（北海道大学病院　腫瘍センター）
共催：日本化薬株式会社

3月8日（日）　12：05 ～ 13：00　第1会場（2F　204会議室）

LS4　インターフェロンフリー治療の更なる可能性

座長：坂本　直哉（北海道大学大学院　医学研究科内科学講座消化器内科学分野）
演者：近藤　泰輝（東北大学大学院　医学系研究科　消化器病態学講座）
共催：ブリストル・マイヤーズ株式会社

3月8日（日）　12：05 ～ 13：00　第2会場（2F　小ホール）

LS5　悪性胆道狭窄に対するステンティング

座長：真口　宏介（手稲渓仁会病院　消化器病センター）
演者：良沢　昭銘（埼玉医科大学国際医療センター　消化器内科）
共催：オリンパスメディカルシステムズ株式会社

3月8日（日）　12：05 ～ 13：00　第3会場（2F　206会議室）

LS6　膵癌の化学療法：最新トピックス

座長：宮川　宏之（JA北海道厚生連札幌厚生病院　第2消化器内科）
演者：上野　秀樹（国立がん研究センター中央病院　肝胆膵内科）
共催：大鵬薬品工業株式会社

特別講演
シンポジウム
パネルディスカッション

抄 録

日本消化器病学会の今後と抱負

下瀬川　徹
日本消化器病学会理事長
東北大学消化器内科

目前に迫りましたが、4月23日から25日まで、仙台国際センターおよび新施設、東北大学百周年記念会館 川内萩ホールにて、第101回日本消化器病学会総会を開催させていただきます。本会のテーマを「叡智創生－消化器病学の新世紀～東北からの第一歩～」とさせていただきました。昨年4月23日から26日まで、坂本長逸会長のもと、日本消化器病学会の記念すべき第100回総会が東京国際フォーラムで開催されました。仙台で開催される第101回総会は、日本消化器病学会の新しい歴史の第一歩となり、学会の今後の方向性が感じられるものにしたいと考えています。また、副題である「東北からの第一歩」には、2011年3月11日の東日本大震災から4年が経ち、東北の災害からの復興を示したい気持ちが込められています。

菅野健太郎前理事長の後任として、昨年7月に日本消化器病学会理事長を拝命しました。第101回総会での理事長講演のタイトルは、「日本消化器病学会の新しい出発」を予定しています。本日はその概要について述べたいと考えています。

日本消化器病学会の創設は、1898年に長與称吉先生が胃腸病研究会を発足させたことに始まります。100年を超える歴史のなかで、数多くの輝かしい業績を残し、世界でも有数の消化器病学会に発展してきました。本会が今後、特に力をいれて取り組むべき研究課題として、1.消化器領域における再生医療の展開、2.消化器領域における難治癌の克服、3.ゲノム解析の急速な進歩を背景とした消化器疾患のテーラーメイド医療の展開、4.消化器領域における橋渡し研究の推進をあげたいと考えます。国際化も大きな課題です。アジア諸国の消化器病学会の台頭は顕しく、急速に発展しています。本会が米国消化器病学会と欧州消化器病学会との強い連携を基軸として、APAGEを中心とするアジアでの主導的立場を強固にする戦略が必要です。また、巨大化した本会の機動性、効率性を改善することも重要な課題と考えています。多数の委員会が横一列に並んだ従来の体制を見直し、委員会相互の連携を重視したより立体的な組織構築が必要と考えます。これによって、学会の意志決定が迅速化し、各委員会の活動が把握しやすくなり、要望も広く拾い上げることができるようになります。また、喫緊の重要課題として、現在急速に進められている専門医制度改革への対応があります。消化器関連学会が連携し、将来にむけて共に発展できる専門医制度をいかに構築すべきか。本会の取組みについて述べたいと考えています。

S-1（内）
食道上皮内腫瘍の診断における血管間色調変化 “background coloration”の意義

[1]北海道大学　消化器内科、[2]北海道大学病院　光学医療診療部、
[3]北海道大学　がん予防内科、[4]中川胃腸科
○高橋　正和[1]、清水　勇一[1]、水島　健[1]、宮本　秀一[1]、大野　正芳[1]、
津田　桃子[1]、大森　沙織[1]、森　康明[1]、中川　学[4]、小野　尚子[2]、
中川　宗一[4]、間部　克裕[3]、加藤　元嗣[2]、坂本　直哉[1]

【背景】食道上皮内腫瘍の内視鏡診断において，ヨード染色によるpink-color sign (PCS)の有無がLow grade intraepithelial neoplasia (LGIN) とHigh grade intraepithelial neoplasia (HGIN) の鑑別に有用であり広く活用されている．近年，食道上皮内腫瘍の診断の際に，腫瘍内の微細血管間の粘膜の色調変化 background coloration (BGC)が注目されているが，BGCの診断能，またその詳しい機序については不明である．今回我々は，PCSと比較したBGCの正診率，BGCの機序として，腫瘍表層に残存した非腫瘍上皮の厚さについて前向きに検討した．【方法】2010年9月から2012年8月までに当院でEGDが施行され，食道NBI観察での微細血管の拡張と，ヨード染色での不染帯を認め，生検またはEMR/ESDが施行された病変を対象とし，BGCおよびPCSの有無と，組織所見の結果について検討した．【結果】87症例103病変（SCC/HGIN 48病変，LGIN/non-atypia 55病変）について検討が行われた．BGCを鑑別指標とした場合，SCC/HGINとLGIN/non-atypiaの診断能は，感度93.8%，特異度88.2%，正診率91.3%であり，PCSを鑑別指標とした場合の感度97.9%，特異度88.2%，正診率93.2%と有意差は認めなかった($p = 0.79$)．一方，BGCと残存非腫瘍上皮の厚さについての検討結果は，BGC(-)で118.2μm±60.9μm，BGC(+)で14.3μm±18.0μmと有意な差を認めた($p < 0.01$)．【考察】BGCを用いた正診率は，PCSの正診率とほぼ同等であったものの，感度がBGCで低い傾向にあった．これらは，まだらヨード不染を呈する症例では微細血管拡張が散在しており，血管間色調変化が認識しづらくなることが一つの要因であると考えられた．残存非腫瘍上皮の厚さについては，BGCの有無に強く相関しており，BGC出現の機序に最も関与していると予想された．【結語】多くの症例においてNBI血管間色調変化はヨード染色pink-color signに取って代われるものと考えられた．

S-2（消）
胃癌早期診断の現状と課題

[1]手稲渓仁会病院　消化器病センター
○田沼　徳真[1]、野村　昌史[1]、真口　宏介[1]

【背景】早期胃癌は胃炎と類似した形をとることが多く、食道や大腸と比べて鑑別診断が問題となる。癌は表面や境界が不整であることを根拠に診断されるが、白色光での正診率はエキスパートにおいても6 ～ 7割程度とされている。Narrow Band Imaging(NBI)拡大観察を加えることにより、正診率が9割強へと飛躍的に向上するという報告もあるが、NBI拡大観察には技術的、知識的な熟練を要する。また、現状ではNBI非拡大観察の有用性は立証されていないが、最近の高画質スコープを用いれば拡大しなくても微細な表面構造を観察することができるため、診断の補助になる可能性がある。【目的】本検討の目的は、胃病変の鑑別診断で1．初学者においてNBI拡大観察は有用か、2．NBI非拡大観察は有用か、2点について明らかにすることである。【対象】1．NBI初学者3施設24名、2．消化器内科医3施設19名【方法】それぞれ画像集を作成して鑑別診断のテストを行い、その正診率を比較した（1．白色光観察vs.白色光+NBI拡大観察、2．白色光 vs. 白色光+NBI非拡大観察）【結果】正診率は1．白色光62.8%、白色光+NBI拡大観察72.8%(P＜0.01)、2．白色光53.8% vs. 白色光+NBI非拡大観察60.8%(P＜0.01)であった。【考察】本検討により胃病変の鑑別診断において、1．NBI拡大観察は初学者においても有用であり、2．NBI非拡大観察も有用であることが示唆された。NBI拡大観察は教育や熟練によって上達することも報告されているが、これをいかに日常的に活用していくかは課題と思われる。また、NBI非拡大観察は日常臨床ですぐにでも活用できる観察法であるため汎用性が期待できるが、その診断基準や診断精度については今後の課題である。

S-3（内）
内視鏡的粘膜下層剥離術を行った大腸腫瘍におけるCT colonographyの描出能～側方発育型腫瘍(LST)症例を中心に～

[1]小樽掖済会病院　消化器病センター、[2]札幌医科大学　第四内科
○藤田　朋紀[1]、平野　雄士[1]、小松　悠弥[1]、北岡　慶介[1]、和賀　永里子[1]、
高梨　訓博[2]、佐藤　康史[2]、勝木　伸一[1]、加藤　淳二[2]

【背景・目的】CT colonography（以下CTC）の側方発育型腫瘍（以下LST）の検出率は満足のいく成績が得られていない．今回我々は，大腸腫瘍に対して内視鏡的粘膜下層剥離術（以下ESD）を行い，詳細な病理学的検討を行い得た症例において，『形態』『腫瘍径』『腫瘍高』『癌・非癌』『腺腫・深達度』別に検出率を検討したので報告する．【対象・方法】2009年11月～ 2014年3月に大腸ESDを行った症例のうち術前にCTCを行い得た66症例73病変（LST-G 41病変・LST-NG 17病変・Is 5病変・Isp 3病変・Ip 1病変・IIa 2病変・IIa+IIc 2病変・Is+IIc 1病変・0-I 1病変）を対象とした．また，切除後の標本で『腫瘍径』を測定し，顕微鏡下で『腫瘍高』を測定した．読影においては精査・治療に関与していない読影者（読影者A: CTC読影経験10年以上の放射線技師・読影者B: 消化器内視鏡学会専門医10年以上の医師）の2名で術前のCTCの読影を行い検討した．【成績】どちらか一方の読影者が検出できたことを病変検出率とすると78.1%(57/73)と向上した．『形態』LST-G 82.9%(34/41, LST-G-H 78.1%・LST-G-M 92.9%)・LST-NG 58.5%(10/17病変, LST-NG-F 46.2%・LST-NG-PD 100%)であり，LST-NG-Fとその他のLST(LST-G-H・LST-G-M・LST-NG-PD)との間で有意差を認めた($p<0.05$)．『腫瘍径』20mm以下 70.0%(21/30)・21-30mm 85.0%(17/20)・31-50 88.9%(16/18)・51mm以上80.0%(4/5)であったが有意差は得られなかった．『腫瘍高』0.5mm以下 50.0%(4/8)・0.51-1.0mm 65.0%(13/20)・1.01-1.5mm 71.4%(10/14)・1.51mm以上 100%(31/31)と1.5mm以上で有意に検出率が高かった($p<0.005$)．『非癌・癌』『腺腫・深達度』非癌69.6%(16/23)・癌 84.0%(42/50 m癌 78.9%・sm癌 100%)であったが有意差は得られなかった．【結論】CTCは大腸ESD適応病変においてダブルチェックを行うことにより大腸腫瘍を高率に検出可能であり，『腫瘍高』1.5mm以上の病変を確実に捕えることができた．しかし，LST-NG-F病変・『腫瘍高』1.5mm以下の病変の描出能には課題が残る．

S-4（内）
大腸隆起性病変の診断と治療　－診断的ESDの妥当性－

[1]札幌厚生病院　第1消化器内科、[2]札幌厚生病院　病理診断科
○鈴木　肇[1]、前田　聡[1]、黒河　聖[1]、伊藤　彰洋[1]、賀集　剛賢[1]、
柳原　志津妃[1]、乙黒　雄平[1]、寺門　洋平[1]、西岡　均[1]、渡邊　義行[1]、
萩原　武[1]、小澤　広[1]、岩口　佳史[2]、市原　真[2]、後藤田　裕子[2]、
村岡　俊二[2]、今村　哲理[1]

【背景と目的】Pit pattern観察によりほとんどの大腸腫瘍は，正確な内視鏡診断が可能である．さらに多分割切除により評価されていた腫瘍径の大きな腫瘍に対してはESDによる一括切除により，詳細な病理学的診断が可能となった．しかし，大型隆起性病変の場合には診断，さらにはESD困難な例が散見されその取扱いについて一定の見解は得られていない．今回，腫瘍径の大きな隆起性病変の臨床病理学的特徴を明らかにし，診断的ESDの妥当性を明らかにすることを目的とした．【対象と方法】2009年4月から2014年11月までに当院で施行した大腸ESD 361症例（364病変）の内，腫瘍径20 mm以上の隆起型腫瘍（IsあるいはIsp．LST-G結節混在型は除外．）22病変（6.0%）を対象とし臨床病理学的特徴を検討した．さらに，長時間群（治療時間300分以上）と非長時間群（300分未満）の二群に分類し，これらの背景・治療成績を比較検討した．【結果】年齢 66.3±12.8歳，腫瘍局在（直腸以外/直腸） 8/14．腫瘍径34±13.6 mm，病理組織診断は，高分化管状腺癌 17病変（77%），腺腫 4病変（18%），中分化管状腺癌1病変（4.5%），乳頭腺癌 1病変（4.5%）で，腺癌19病変の深達度はM 13病変（68%），SM massive 6病変（32%）であった．治療時間は，59分（10-747分）であった．長時間群6例と非長時間群16例の二群間比較では，長時間群で有意に腫瘍径が大きく，根治度EA率が低かった（38 mm vs.28 mm，33% vs. 81%，$p<0.05$）．また，有意差はないものの長時間群で直腸の割合が低く，SM癌率が高い傾向があった（33% vs. 75%，$p=0.07$，50% vs. 18.8%，$p=0.15$）．穿孔により外科手術を要した症例は，長時間群の上行結腸1例であり，それ以外では重篤な偶発症を認めなかった．【結論】内視鏡診断が困難な大型隆起性病変では，30 mm前後の直腸病変のほとんどは粘膜内癌か腺腫であり，安全かつ確実にESDが可能である．しかし，腫瘍径40 mm以上で深部大腸に位置する病変では治療，治癒切除困難が予想されるため，外科的切除あるいは術時間2 ～ 3時間を目途に治療方針変更を考慮すべきである．

S-5（消）
北海道多施設調査に基づいた膵癌早期診断の現状と課題

[1]イムス札幌消化器中央総合病院　消化器病センター、
[2]北海道大学　消化器内科、[3]手稲渓仁会病院　消化器病センター
○丹野　誠志[1]、河上　洋[2]、真口　宏介[3]

【目的】膵癌診療ガイドライン2013では膵癌早期発見の第一歩として，膵癌高危険因子を重視した定期検診を推奨している。しかし高危険因子に注目することで膵癌早期診断にどの程度寄与できるのかについては不明な点が多い。本検討では北海道多施設調査をもとに，Stage 0-III切除例における高危険因子保有率および膵癌早期診断の現状と課題を明らかにすることを目的とした。【対象と方法】2013年までの10年間に北海道16施設で外科切除されたStage 0－III 395例を対象とした。検討内容は,臨床的特徴，4大膵癌危険因子（膵癌家族歴，慢性膵炎，糖尿病，IPMN）とStageの関連性，診断契機と方法である。【結果】年齢中央値は70歳，男性218例，女性177例，膵癌は単発96.7%，多発3.3%で，腫瘍部位はPhに62.3%と多く，腫瘍径中央値25mmであった。Stage 0, I, II, IIIの内訳は2.0%, 11.4%, 9.4%, 76.7%で，直近の5年間ではそれ以前の5年間に比べて，Stage 0-II症例の割合が7.8%から24.7%へ増加し，Stage III症例は92.2%から75.3%へ減少がみられた。4大膵癌危険因子保有率は45.1%で，膵癌家族歴4.6%，慢性膵炎4.1%，糖尿病34.9%，IPMN 14.7%。糖尿病の増悪と新規発症例ではStage 0-II症例が有意に多く，IPMNの経過観察例中22.2%はStage I-IIで診断，またIPMN症例ではStage 0が5.4%にみられ，IPMNのない症例より有意に多かった。Stage 0-IIの80%は無症状,いずれのStageでも発見契機は50%以上がCTで，ERP膵液細胞診は26.3%で施行されており，30%の症例でClass IV･Vが得られた。これに対してENPD膵液細胞診は5.3%でのみ施行されており，Class Vが得られた症例はなかった。【結論】多施設調査では，Stage 0－III切除例における膵癌危険因子保有率は45.1%と高率であることが明らかになった。症状の有無にかかわらず,4大高危険因子を保有する症例では，膵癌の直接・間接所見に注意した造影CT，MRCP，EUSなどの画像検査と血糖チェックを定期的に行うことを現状では重視すべきである。今後，対象のさらなる絞り込み，適切な検査の間隔や方法などを確立することが課題である。

S-6（消）
胆嚢癌早期診断の現状と課題

[1]手稲渓仁会病院　消化器病センター
○五十嵐　聡[1]、真口　宏介[1]、高橋　邦幸[1]、潟沼　朗生[1]、小山内　学[1]、
矢根　圭[1]、金　俊文[1]、仙譽　学[1]、南　竜城[1]、佐野　逸紀[1]、山崎　大[1]

【目的】胆嚢癌切除例および早期胆嚢癌症例を検討し，早期診断の現状と課題について明らかにする.【対象と方法】2014年8月までに経験した胆嚢癌294例のうち，切除100例を対象とした. 男女比は50:50，年齢中央値は71 (47-87)歳，最終病期はStage I 24 (深達度: m 22, mp 2), II 31, III 19, IVa 16, IVb 10. 検討項目は，胆嚢癌切除例における1) 占拠部位，2) 肉眼型，3) 合併疾患，4) 診断契機，早期胆嚢癌における5) 占拠部位，6) 合併疾患，7) 診断契機，8) 画像診断能，9) 予後，10) 見直し画像所見，とした.【結果】1) 切除全例の占拠部位はGf 25, Gb 16, Gn 20, 胆嚢全体 12, C (胆嚢管) 27. 2) 肉眼型はIp 7, Isp 1, Is 1, IIa 11, IIb 4, 乳頭膨張型 8, 乳頭浸潤型 14, 結節膨脹型 5, 結節浸潤型 37, 平坦浸潤型 10, 充満型 2. 3) 合併疾患は胆石50/98 (51.0%)，胆嚢腺筋腫症12/98 (12.2%)，膵・胆管合流異常10 (10.0%). 4) 発見契機はUS 62, CT 14, EUS 2, MRCP 2, ERCP 1, 切除病理組織 19 (IIa 3, IIb 4, 乳頭浸潤型 1, 結節浸潤型 3, 平坦浸潤型 8). 5) 早期癌24例の占拠部位はGf 8, Gb 5, Gn 7, 胆嚢全体 3, C 1. 6) 合併疾患は胆石13 (54.2%), 胆嚢腺筋腫症8 (33.3%), 膵･胆管合流異常4 (16.7%). 7) 発見契機はUS 14, CT 3, 切除病理組織 7 (IIa 3, IIb 4). 8) 直接腫瘤描出率はUS 15/24 (62.5%), CT 17/24 (70.8%), EUS 18/23 (78.3%). 9) 中央値3.1 (0.1-15.2)年の術後観察期間中に再発を4例 (16.7%, 全例死亡)に認め，5年生存率は81.2%であった. 10) 術前に指摘困難であった7例のうち，2例 (IIa)はCT･EUSにて限局性壁肥厚を指摘可能であったが，残りの5例 (IIa 1, IIb 4)は再検討でも癌を疑う異常所見の指摘が困難であった.【結論】胆嚢癌切除例全体では胆嚢管を占拠部位とするものが多くみられた. 早期胆嚢癌では胆嚢腺筋腫症の合併率が高かった. 診断可能な早期胆嚢癌はIp, IIaであり，画像検査にて限局性壁肥厚や隆起を捉えることが診断につながった. 一方，診断困難例では平坦型や胆石が多く，見直し画像所見でも半数以上は異常の指摘が困難であった.

S-7（消）
pT1胆管癌の診断と治療の現状

[1]札幌厚生病院　第2消化器内科、
[2]札幌厚生病院　外科、[3]道都病院　外科、
[4]札幌厚生病院　病理診断科
○長川　達哉[1]、宮川　宏之[1]、田原　宗徳[2]、岡田　邦明[3]、後藤田　裕子[4]、
村岡　俊二[4]

【目的】早期胆管癌と考えられるpT1症例の臨床病理学的背景をretrospectiveに検討した.【対象】1995年より2014年までの20年間に当院にて精査後，腫瘍切除術を施行した胆管癌128例のうち組織学的深達度がmあるいはfm(pT1)であることが確認された11例を対象とした.【方法】以下の臨床病理学的項目につき検討した. 1)年齢,性別,2)既往歴,3)発見契機,4)初回検査と画像所見,5)生化学的所見,6)生検診断,7)術前診断,8)腫瘍の占拠部位,9)肉眼型,10)組織型,11)深達度(局所進展度),12)脈管侵襲および進行度,13)切除術式,14)根治度評価【結果】1)年齢41 ～ 78歳(平均63.8),男女比6:5,2)他臓器癌の既往2例,3)外来受診9例(黄疸4,腹痛3,腹部精査3),健診2例(USにて胆管拡張1,肝機能異常1),4)US7例(胆管腫瘤1,胆管拡張6,胆嚢腫大1),CT2例(胆管腫瘤1,胆管拡張2),MRI2例(胆管腫瘤1,胆管結石疑い1),5)AST/ALT上昇8例,ALP/γGTP上昇7例,腫瘍マーカー上昇3例,6)生検は10例に施行され,腺癌8例,腺腫疑い1例,悪性所見なし1例,7)胆管癌8例(ss浅層まで5,si1,深達度不明2),粘液産生性胆管癌あるいは腺腫3例,8)肝門部領域胆管(Bp)8例,遠位胆管(Bd)3例,9)乳頭型10例(うち粘液高産生型3),顆粒状隆起型1例,10)優勢な組織型はpap 9例,tub1 2例,11)m(pT1a)癌6例,fm(pT1b)癌5例,12)リンパ管浸潤,静脈浸潤,神経浸潤は全例に認めず,進行度は肝門部領域癌8例がStageI,遠位胆管癌3例がStageIAであった. 13)左肝切除2例,左肝＋胆管切除1例,右肝＋胆管切除2例,胆管切除2例,幽門輪温存膵頭十二指腸切除2例,膵頭十二指腸切除2例,14)R0 8例,R1cis 3例【考察】pT1胆管癌は黄疸や腹痛を主訴として外来受診した症例が多く，内腔発育を主体とした乳頭型胆管癌の増大や粘液産生により臨床症状を呈したと考えられた. 画像診断では胆管拡張像の拾い上げが多く積極的な精検勧奨が必要と考えられた. 脈管浸潤やリンパ節転移を認めず腫瘍切除術にて長期予後が期待できるが，表層進展によりR1手術となった症例もあり，切除ラインの設定には注意を要する.【結語】胆管癌の予後改善には早期癌症例の拾い上げと表層進展の正確な診断が必要と考えられる.

S-8（消）
診断経緯からみた肝細胞癌早期診断の現状と課題

[1]札幌厚生病院　第3消化器内科
○大村　卓味[1]、山口　将功[1]、木村　睦海[1]、荒川　智宏[1]、中島　知明[1]、
桑田　靖昭[1]、小関　至[1]、佐藤　隆啓[1]、髭　修平[1]、狩野　吉康[1]、豊田　成司[1]

【目的】肝細胞癌の診断に至るまでの最近の実臨床の実態を知る.
【対象と方法】2013年の1年間に当科で診療した初発HCC；101症例を画像的経過観察の有無によりFollow群(F群n=61)とNon follow群(N群n=40)に大別し，年齢，男女比，肝予備能，背景肝障害の成因，診断時腫瘍径，腫瘍数，Stage，診断契機の検査，につき比較した. 対象の内訳は，年齢中央値70歳（42-93歳），男74/女27，成因：B;24, C;38, B+C;1, AL;14, NBNC;24, Child A:B:C=81:19:1　であった.
【結果】年齢，男女比，肝予備能はF群とN群で有意差を認めなかった. 成因をウイルス性：非ウイルス性で比較すると，F群47：14，N群16：24で，F群でウイルス性，N群で非ウイルス性が有意に多かった（p=0.0002）. 診断時腫瘍径は,F群21.7±14.1mmに対しN群64.8±40.1mmと，明らかにN群で大きく（p＜0.0001），腫瘍数（単発：多発）は，F群44:17に対しN群17:23と，N群で有意に多かった（p=0.003）. Stage（I/II：III以上）もF群45:16,N群16:24とN群で有意に進行していた（p=0.0007）. 診断契機画像をUS:CT:MRIに分類するとF群12:35:14, N群16:23:1で，F群ではMRIの診断が多くみられ，その診断時腫瘍径は16.1±5.0mmで有意に小さかった.
【考察とまとめ】F群とN群で診断時腫瘍進展度に極めて大きな差を認めた. HBV/HCV陽性例では綿密な定期検査で極めて早期に診断されているのに対し，NBNC症例は近年増加の一途を辿っているにも関わらず，囲い込みも早期診断も不充分な実態が明らかで，早急な対策が望まれる. また，早期診断においてMRIの果たす役割が増している状況がうかがわれた.

S-9（消）

肝癌の早期診断におけるEOB造影MRIとSonazoid造影USの役割

[1]旭川医科大学　病態代謝内科
○太田　雄[1]、麻生　和信[1]、須藤　隆次[1]、玉木　陽穂[1]、岡田　充巧[1]、
大竹　晋[1]、鈴木　裕子[1]、岩本　英孝[1]、高橋　賢治[1]、山北　圭介[1]、
北野　陽平[1]、和田　佳緒利[1]、羽田　勝計[1]

【目的】2007年のSonazoid造影US(CEUS)、2008年のEOB造影MRI(EOB-MRI)の登場により、肝癌の画像診断体系は大きく発展した。今回、我々は肝癌の早期診断におけるCEUSとEOB-MRIの役割について検討したので報告する。【方法】対象は2012年6月までに総合画像診断または病理学的に診断した肝細胞癌86症例146結節。方法はB-mode、CEUS、EOB-MRIを同時期に行って、肝癌の存在診断率と質的診断率について三者を比較検討した。【結果】肝癌の存在診断率はEOB-MRI 96.6%、CEUS 94.5%、B-mode 86.3%の順であったが、腫瘍径10mm未満に限定するとCEUS 95.0%、EOB-MRI 90.0%、B-mode 55.0%であり、CEUSはB-modeより有意に高率でEOB-MRIと同等以上の成績を残した。また肝癌の血流検出率を比較した結果、CEUS 94.5%、EOB-MRI 89.7%と両者とも高い成績を示した。一方、動脈相High後期相Lowをもって肝癌の確診とした場合、両者の質的診断率はCEUS 91.8%、EOB-MRI 82.9%であり、CEUSにおいて有意に高率であった（p=0.022）。【考察・結語】CEUSは診断精度が高く肝腫瘍の質的診断に適しているが、横隔膜ドーム下など一定の死角が存在する。一方、EOB-MRIは肝細胞性結節における存在診断能の高さが特長で、早期肝癌など乏血性結節の検出に適しているが、肝予備能低下やOATP1B3の発現によっては同定されない腫瘍が存在することを念頭に置く必要がある。すなわち肝癌の診断においてCEUSとEOB-MRIは相補的な関係にあり、両者を上手く組み合わせることで肝癌の早期診断および適切な治療時期を把握することが可能になると考えられる。

PD-1（内）
総胆管結石症に対する治療戦略

[1]第一東和会病院　内視鏡外科センター
○千野　佳秀[1]、藤村　昌樹[1]、佐藤　功[1]、山崎　元[1]、水谷　真[1]、
田畑　智丈[1]、嶌岡　成佳[1]、田儀　知之[1]、飯田　稔[1]

目的：日本における総胆管結石(CBDS)症治療の第一選択は内視鏡的乳頭括約筋切開術 (EST) に代表される内科的治療後、腹腔鏡下胆嚢摘出術が二期的におこなわれる場合が多い。当院では、乳頭機能を温存する立場から、内科の協力のもと2008年以降、外科的な一期的腹腔鏡下総胆管切石術（LCBDE）を第一選択とした。その治療方針及び治療成績を検討する。方法：2008年以降、内科治療の原則は、経鼻胆管ドレナージ(ENBD)チューブに代表される術前胆道ドレナージとしESTは行わない。手術は、減黄後に行う。胆嚢炎を伴う場合は、緊急LCBDEを行った。一方2013年までに360例のLCBDEを行った。標準術式は、Cチューブを用いたLCBDEとした。切石経路は経胆嚢管法あるいは総胆管切開法である。検討項目は、手術時間、出血量、Cチューブ抜去日、術後在院日数、CBDS切石率、術後合併症、死亡率である。結果：2008年以降、一期的外科治療の割合は92%となった。平均手術時間は197±60 (分)、平均Cチューブ抜去期間、術後在院日数はそれぞれ、4.9±2.6(日)、9.2±8.3(日)であった。遺残結石率は2.5%、再発結石率は3.0%であった。経胆嚢管法でCチューブ抜去時に胆汁漏を生じた。（0.8%）術前胆道ドレナージを行わなかった切石困難例で術後膵炎を生じた。(0.3%) 死亡率は、0.5%であった。結語：Cチューブを用いたLCBDEはCBDSの標準的外科治療となりうる。内科的術前胆道ドレナージは、減黄と嵌頓結石の予防の観点より、術後合併症の減少や手術時間の短縮に寄与する可能性が示唆された。

PD-2（消）
総胆管結石症に対する腹腔鏡下手術の現状と役割
～腹腔鏡下胆管切石術200例の経験を踏まえて

[1]済生会小樽病院　外科、[2]札幌医科大学　消化器・総合、乳腺・内分泌外科
○木村　雅美[1]、長谷川　格[1]、茶木　良[1]、孫　誠一[1]、平田　公一[2]

急性胆管炎のない胆嚢胆管結石症の治療法は、経乳頭的切石による内視鏡的治療法と、腹腔鏡下手術あるいは開腹下手術による手術療法が標準とされる。一般的には、経乳頭的切石と腹腔鏡下胆摘術が治療方針として組み合わされることが多く、その不能例に主に開腹術が選択されているのが現状である。日本内視鏡外科学会のアンケート調査では、胆管結石治療の全例を対象に腹腔鏡下手術を行う施設は全体の5%にすぎず、38%の施設では全例で開腹術を選択していた。当院では、腹腔鏡下胆管切石術（Laparoscopic common bile duct exploration以下、LCBDE）を202例(平均年齢72.1歳、男：女=100：102)に施行した。切石には経胆嚢管法と胆管切開法があるが後者を中心に行い、切開部処置は連続縫合による一期的閉鎖を基本としている(手術時間=中央値169分)。胆嚢結石合併例が72.3%、非合併例 27.7% （胆摘術後6.4%、非術後21.3%）で、諸家の報告と同様に前者が大多数を占めており、これらの治療では胆嚢と胆管の一期的手術が最も理想的である。治療に際して問題となる切石後の結石再発率は、LCBDEでは3.5-7.9%前後といわれ、自験でも3.4%であり、内視鏡的乳頭バルーン拡張術や、内視鏡的乳頭括約筋切開術のそれより低い可能性が示唆されている。十二指腸乳頭機能温存の効果が寄与しているものと考えられ、総胆管結石治療におけるLCBDEの有用性を示していると思われる。胆道結石症は胃切除後合併症としても10-30%の頻度で発生し、そのうち有症状で治療対象となった症例では、その20%程に総胆管結石を合併するとされる。再建法によっては内視鏡的治療が困難な場合もあり、これらには手術療法が必須となる。近年、腹腔鏡下胃切除術は胃癌標準治療の一翼を担っているが、胃切除である限り術後胆石症の発生は回避しがたい。しかし先行手術が腹腔鏡下である場合の癒着は一般に軽微であり、LCBDE施行が開腹術後より容易である（症例を提示する）。内科はもちろん外科側もLCBDEに関する認識を深め、患者が双方の治療法を選択しうる環境が望まれる。

PD-3（消）
胆嚢・総胆管結石症に対する腹腔鏡下手術症例の検討

[1]北海道消化器科病院　外科
○森田　高行[1]、藤田　美芳[1]、田中　栄一[1]、加藤　健太郎[1]、中山　智英[1]、
楢崎　肇[1]、桑谷　俊彦[1]、河合　典子[1]

【はじめに】胆嚢結石を有する総胆管結石症は、総胆管結石症全体の約80%を占めるといわれるが、その治療のstrategyに一定したものはなく、施設の方針によるところが大きい。【対象】当科では腹腔鏡下総胆管切石術（以下LCBDE）を1992年に開始し、これまで126例に施行した。1995年から2004年までの10年間に83例に施行されたが、その後2009年までの5年間では11例に減少、2014年までの5年間では30例と増加を認めた。最近の5年間におけるLCBDE症例の適応理由、術式、手術成績などについて検討した。【結果】最近5年間の腹腔鏡下胆嚢摘出術症例は1155例で、そのうち196例（17%）に総胆管結石を認めた。治療は166例（84.7%）に内視鏡的治療が施行され、30例（15.3%）にLCBDEが施行された。年齢26－94歳、LCBDEを適応された理由は、高齢･寝たきりなどによるERCP不可4例、憩室内乳頭・十二指腸狭窄によるERCP不可3例、EST施行後採石不可（他院症例含む）9例、胃切後2例、患者希望（内視鏡拒否･早期退院希望） 4例、内科医判断（若年・巨大結石など） 8例であった。術式はLCBDE・Cチューブ23例、LCBDE・Tチューブ1例、LCBDE・一期的縫合3例、経胆嚢管的採石1例、胆管空腸吻合2例であり、開腹移行は4例（13.3%）であった。手術時間は115 ～ 405分（中央値190分）、出血量はいずれも少量、術後在院日数は4 ～ 30日（中央値7日）であった。術後合併症は4例に認め、Cチューブ抜去困難1例（腹腔鏡下チューブ抜去・再留置施行）、肝機能障害2例、臍部創感染1例であった。【考察とまとめ】LCBDEは内視鏡外科手術手技の向上に伴い安全に施行可能であり、乳頭機能は完全に温存され、1回の手技で処置が完遂され、在院期間も短縮されるなどのメリットを有しており、若年者・ERCP困難例・採石に難渋が想定される症例などで胆摘を必要とする症例に対しては積極的に適応としてもよいと思われた。

PD-4（内）
総胆管結石に対する内視鏡治療の成績

[1]手稲渓仁会病院　消化器病センター
○山崎　大[1]、真口　宏介[1]、高橋　邦幸[1]、潟沼　朗生[1]、小山内　学[1]、
矢根　圭[1]、金　俊文[1]、五十嵐　聡[1]、仙譽　学[1]、南　竜城[1]、佐野　逸紀[1]

【背景と目的】総胆管結石に対する処置には内視鏡治療と外科治療があるが、当センターでは内視鏡治療を第一選択としている。総胆管結石の内視鏡治療成績を検討し、その妥当性を示すことを目的とした。【対象と方法】2009年4月から2014年3月までに当センターで内視鏡治療を施行した初回総胆管結石578例中、術後再建腸管42例を除いた536例を対象とした。1.患者背景、2.総胆管結石に対する治療、3.胆嚢炎に対する治療、4.合併症について検討した。【結果】1.年齢中央値71.7±14.2歳、男女比314:222、PS≧3 54例(10.1%)、抗血栓薬服用140例(26.1%)であり、総胆管結石の個数は2.8±2.9個、結石径は8.2±5.3 mmで、胆石合併 372例(69.4%)、有胆嚢・無胆石 106例(19.8%)、胆摘後 58例(10.8%)であった。胆管炎を196例(36.6%, 中等症以上148例)、胆嚢炎を34例(6.3%)、膵炎を16例(3.0%)に合併していた。2.初回治療の内訳は、截石試行 446例(83.2%; EST400, EPBD 40, EST+EPLBD 6)、ドレナージのみ 85例(15.9%; EBS 48、ENBD 37)、胆管挿管困難 5例(0.9%)であった。うち緊急内視鏡治療は176例(32.8%)に施行していた。截石試行446例のうち一期的截石が可能であったのは417例(93.5%)であり、一期的截石が困難であった33例も高齢のためEBSのみで経過観察とした1例を除き、再治療により完全截石し得た。初回ドレナージのみの85例の転帰は、高齢もしくは全身状態不良のためEBSとした6例以外は截石でき、初回挿管困難であった5例も再治療にて截石が可能であった。全体では529例(98.6%)で截石可能であり、内視鏡施行回数は1.2±0.5回であった。5.胆嚢炎34例に対する治療の内訳は、ENGBD 22例(64.7%)、PTGBD/PTGBA 6例(17.6%; うち5例はENGBD不成功)、保存的加療 6例(17.6%)であり、いずれも胆嚢炎の改善は可能であった。6.合併症は35例(6.5%)にみられ、その内訳は膵炎19、出血9、胆管炎6、穿孔1、胆管損傷1、胆嚢管損傷2(重複あり)であったが、いずれも保存的加療にて軽快し死亡例はなかった。【まとめ】内視鏡治療は総胆管結石に対する第一選択として妥当と考える。

PD-5（内）

胆管結石治療手技の再評価と胆嚢結石落石症例に対する胆摘術前および術後経乳頭的治療に関する検討

[1]旭川厚生病院　内視鏡センター、
[2]旭川厚生病院　消化器科
○柳川　伸幸[1,2]、河本　徹[2]、藤永　明裕[2]、高橋　慶太郎[2]、伊藤　貴博[2]、佐藤　智信[2]、後藤　充[2]、斎藤　義徳[2]、折居　裕[2]

【目的】総胆管結石症例に対して当院で施行している載石術の再評価を行うとともに，胆石落石症例に対する胆摘術前及び術後に施行される経乳頭的治療の有用性に関する評価を行う.【方法】2011年1月から2014年10月までの間に施行されたERCP関連手技件数2029回中，総胆管結石症例に対して施行された載石術775回477症例（年齢中央値74.5歳，男性266例，女性211例）を対象とした．載石方法は，ESTまたはEPBD施行後，バスケットカテーテルを用いて排石し，その後バルーンカテーテルにてsweepingを行った．検討項目として，1．再発症例の検討，2．載石手技の妥当性，3．胆嚢結石を有し胆摘術前に胆管結石の載石とEBSを留置した群（A群；12例）と術後に胆管結石の載石を行った群（B群；12例）の有用性に関する検討を行った.【成績】胆嚢結石合併例の胆管結石再発率は31.6%（37/117）で胆嚢結石非合併例での再発率は11.8%（6/51）であり,有意に前者で再発率が高かった（p<0.01）．胆嚢結石非合併症例中,胆管結石排石にバルーンを用いなかったのは再発例で7回中1回（14.3%），非再発例で37回中4回（10.8%）であり，バルーンの使用は再発とは有意な関連性を認めなかった．次にA群において術前に6例で完全排石を確認したがそのうち3例に術後胆管結石が認められたものの腹痛を自覚した症例は1例のみであった．B群では術前に小さな胆管結石が認められ術後に載石を予定していた9例中2例に術後腹痛が認められたが，腹痛が認められなかった7例に比べ最終的な載石までの期間が長い傾向にあった.【結論】胆管結石の再発率が高い胆嚢結石症例では常に胆摘術を考慮すべきと考えられた．胆管結石の載石においてバルーンカテーテルによるsweepingを行うことの必要性は低いと考えられた．胆管結石が多数の際にはある程度の載石後にEBS留置する事により胆道痛の出現を阻止する事ができ,また胆摘術前に小さな胆管結石があっても術後早期に載石を行うことで胆道痛の出現を阻止できるものと考えられた.

PD-6（消）

地域基幹病院における総胆管結石治療の現状

[1]北見赤十字病院　消化器内科・腫瘍内科
○上林　実[1]、江平　宣起[1]、岩永　一郎[1]、川岸　直樹[1]、澤田　憲太郎[1]、大原　正嗣[1]、滝新　悠之助[1]

【はじめに】当院における総胆管結石症に対する治療方針は，内視鏡的手術を第一選択としている．胆管炎発症例においては治療時の患者状況やその際の診療体制により一期的治療もしくはドレナージ後の二期的治療を選択している．内視鏡的治療不能例に対しては，経皮的治療や外科的治療を選択する．術後腸管に対する小腸内視鏡使用やEUSランデブー下治療も施行経験はあるが症例数は少ない．当院における総胆管結石診療の現状を報告する.【対象・方法】2011年10月～ 2014年9月までの3年間で当科にて加療した　総胆管結石症例は183例である．上記に対して，1，患者背景，2，治療方法，3，治療時胆管炎発症の有無，4，内視鏡治療の際の治療時期，5，入院期間について検討した.【結果】1，男性93例女性90例平均年齢が75歳（26 ～ 99歳），76歳以上が105例，90歳以上が21例であった．2，治療方法は，内視鏡治療が156例，内訳はEST140例，EPLBD12例，EBDのみ6例，EUSランデブー法1例であった．経皮経肝的処置としてPTBD下採石3例，外科手術として開腹胆管切開結石摘出術が6例，腹腔鏡下胆管切開結石摘出術が2例であった．その他保存的治療のみが13例であった．3，治療施行時の状態として，胆管炎発症例は153例であった．4,内視鏡治療は109例（60%）で48時間以内に治療を施行し，113例（62%）で一期的治療を施行した．5，入院期間中央値は9日間（1 ～ 122日）で,170例（87%）の症例がDPC特定入院期間内の入院であった.【結語】当院における総胆管結石診療は,高齢者が多く胆管炎発症例の割合が高いこともあり，腹腔鏡下一期的手術の導入には至っていない．小腸内視鏡を用いた術後腸管に対する内視鏡治療やEUSランデブー下治療とともに今後の検討課題である．一方で，高齢化が進む中，内視鏡治療含めた侵襲的治療適応そのものが難しい症例も増加しているのが現状である.

PD-7（消）

総胆管結石に対する内視鏡下採石（ERCP/E）　vs　腹腔鏡下総胆管結石切石術（LCBDE）,当院の採石手技選択の現状・治療成績・入院期間・長期術後再発率の検討

[1]市立函館病院　消化器病センター　消化器内科、
[2]市立函館病院　消化器病センター　消化器外科、[3]苫小牧日翔病院　外科
○成瀬　宏仁[1]、山梨　香菜[1]、松田　可奈[1]、堀本　啓大[1]、山本　桂子[1]、大和　弘明[1]、畑中　一映[1]、山本　義也[1]、砂原　正男[2]、倉内　宣明[3]

【目的】総胆管結石症に対するERCP/EとLCBDE症例を後方視的に解析し，手技選択理由，各対象群の特徴，治療成績，入院期間,，長期再発率を検討する。【対象と方法】2007.1月～ 2014.9月に当院で加療した総胆管結石症458例中，胆嚢結石を有する総胆管結石に対し，ERCP/E+LapaC或いはLCBDE+LapaCを想定した302例．ERCP/E群206例，LCBDE群96例．LCBDE群中49例51%が内科よりの依頼症例であった.【解析結果】ERCP/E群とLCBDE群間で（以下ERCP/E群・LCBDE群），平均年齢73.4・71.5歳，男女比115：91.・57：39，手技前ドレナージ率66.5%・58.3%，胆管炎併発率79.6%・78.1%，胆嚢炎併発率69.9%・78.1%，総胆管結石数3.0個・2.7個と有意差を認めなかった．平均総胆管径11.6mm・13.2mm(P<0.001)，平均総胆管結石径8.2mm・10.5mm(P<0.001)，積み上げ型比率4.9%・16.7%(P=0.0015)と，LCBDE群で大結石，積み上げ型の比率が有意に高かった．手技完遂率は，ERCP/E群97.6%（5例が外科的切石術を追加），LCBDE群は94.0%（4例が開腹移行）で，両群に有意差を認めなかった（P=0.4807）．ERCP/E群中LapaC施行は135例で，71例が背景疾患等よりLapaC不能であった．平均所要時間は，ERCP/E+LapaC群152分・LCBDE+LapaC群210分とERCP/E+LapaC群が有意に短かった(P<0.001)..入院から総胆管結石採石までの期間は，ERCP/E+Lapa-C群8.3日・LCBDE+Lapa-C群10.2日とLCBDE+Lapa-C群でやや延長する傾向があった（P=0.0484）．入院期間はERCP/E+Lapa-C群25.1日・LCBDE+Lapa-C群20.6日とLCBDE+Lapa-C群で有意に短かった（P=0.0121）.. カプランマイヤー法で算定した5年後再発率は，ERCP/E+Lapa-C群21.7%・LCBDE+Lapa-C群22.4%とほぼ同等と思われた（P=0.8402）.【結論】ERCP/Eは手技時間が短く，有胆嚢結石総胆管結石症の2割強は手術不能であり有用である。LCBDE+LapaCはERCP/E+LapaCに比べ入院期間は4.5日短縮されERCP/E困難例が全総胆管結石中10%強存在し有用である.使い分けの議論が必要である.

PD-8（消）

胆嚢総胆管結石症例における内視鏡的截石不能例の検討

[1]北海道消化器科病院　内科、[2]北海道消化器科病院　外科
○中村　英明[1]、森田　高行[2]、藤田　美芳[2]、田中　栄一[2]、加藤　健太郎[2]、中山　智英[2]、楢崎　肇[2]、桑谷　俊彦[2]、河合　典子[2]、藤澤　良樹[1]、町田　卓郎[1]、加藤　貴司[1]、佐々木　清隆[1]、山田　裕人[1]、加賀谷　俊英[1]、目黒　高志[1]、堀田　彰一[1]

【背景】当科では胆嚢胆管結石症例に対して二期的併用療法（内視鏡的截石後の腹腔鏡下胆嚢摘出術）を標準的治療としているが，内視鏡的截石不能に陥り腹腔鏡下総胆管結石手術（LCBDE）及び開腹術（OCBDE）を施行した症例も経験している．今回我々は内視鏡截石不能症例をretrospectiveに検討する事で当科における内視鏡的総胆管結石治療の問題点を明らかにし，加えて手術的治療との接点を考察した.【対象】2006年1月から2012年12月までに当院で経験した二期的併用療法199例【方法】内視鏡的截石不能に陥り手術的に截石した11例（A群：男6例女5例，平均年齢71.6±11.7歳）と内視鏡的截石成功例188例（B群:男111例女77例，平均年齢64.2±13.8歳）との間で患者背景、総胆管結石径と結石数，内視鏡的偶発症，入院期間を比較し，さらに截石不能に至った原因と手術的截石に関しても検討した.【結果】患者背景は両群で性別，平均年齢に有意差はなかった．総胆管結石径（A群8.0±3.7mm，B群6.3±4.2mm）総胆管結石個数（A群2.7±2.4個,B群3.2±3.1個）は両群に有意差を認めなかった．内視鏡的偶発症はA群：膵炎2例，B群；膵炎11例と穿孔1例で，その発症率は両群で有意差を認めなかった．入院期間はA群31.5±17.9日,B群22.5±9.0日とA群で長期となる傾向を認めた．A群で内視鏡的截石不能例は比較的旧い症例に多く，その原因を検討すると憩室内乳頭等で深部胆管挿管不可症例6例，胆嚢管内への結石迷入陥頓4例，大結石症例1例で,近年は膵管ステント法やプレカット法等の導入により減少しつつあった．手術的治療を検討するとA群中10例にLCBDE，1例にOCBDEを施行し全例截石に成功したがLCBDE1例で術後胆管部縫合不全等から胆管狭窄を発症した.【結語】胆嚢胆管結石症例に対する手術的治療の有用性は論を待たないが，内視鏡的截石不能症例は手技の向上や器材の革新により克服しうるものと推測された.

一般演題抄録

001（内）
Cold polypectomyの安全性・有用性と病理学的検討

[1]苫小牧市立病院
○平田　幸司[1]、小林　智絵[1]、江藤　和範[1]、小西　康平[1]、山本　文泰[1]

【背景】Cold polypectomyは高周波装置を用いないポリープ切除法であり,その簡便性から欧米では広く普及している. 一方, 本邦では有用性および安全性に関する検討は乏しく, EMRが主流となっている.【目的】Cold polypectomy（CP）の有用性, 安全性に関し, prospectiveにEMRと比較検討する.【方法】2014年4月1日から9月1日の期間で, 10mm未満の非有茎性大腸腺腫疑い病変を対象とした. 評価項目は(1)患者背景, (2)手技時間, (3)合併症, (4)病理学的検討とした.【結果】(1)CP群は年齢中央値66.9歳(42-86歳), 男女比28:7, 総ポリープ数88病変, ポリープ径中央値5.8mmであるのに対し, EMR群は年齢中央値68.5歳(49-79歳), 男女比25:7, 総ポリープ数84病変, ポリープ径中央値5.8mmと両群間に差は認めなかった. (2)CP群(88病変)は処置時間中央値72秒(15-225秒), 検査時間中央値28.2分であるのに対し, EMR群(84病変)は処置時間中央値150秒(60-480秒), 検査時間中央値32.3分とCP群の方が有意差をもって手技時間の短縮を認めた. (3)CP群で後出血は認められなかったが,EMR群では後出血を2例認めた. (4)CP群は断端陰性が58%であるのに対し,EMR群は92%と断端評価に有意差を生じた.【結語】Cold polypectomyはEMRと比較し, 簡便かつ安全であることが示唆された. 一方でCold polypectomyは切除断端に関しては不明瞭であることが多く, 切除前に確実なpit patternの評価を行うことが重要であると考えられた.

002（内）
Inflammatory Myoglandular Polyp の2例

[1]製鉄記念室蘭病院　消化器内科・血液腫瘍内科、
[2]製鉄記念室蘭病院　病理・臨床検査室、
[3]札幌医科大学　腫瘍・血液内科学講座
○伊藤　亮[1]、藤井　重之[1]、宇佐美　信[1]、安部　智之[1]、櫻井　環[1]、
黒田　裕行[1]、前田　征洋[1]、藤田　美悧[2]、吉田　正宏[3]、嘉成　悠介[3]

1992年にNakamuraらは、粘膜筋板由来の平滑筋の放射状増生、粘膜固有層の炎症性肉芽組織、腺窩の過形成を特徴とする大腸ポリープを、Inflammatory Myoglandular Polyp（IMGP）と命名し、報告した。今回、我々は本ポリープと診断した2症例を経験したので報告する。症例1：34歳女性。本年（平成26年） 5月に、2 ～ 3週間前から便に暗赤色の血液が混入するという事で、精査目的に当院外来を紹介受診。下部消化管内視鏡検査を施行した所、S状結腸に小さいながら発赤したIsp様ポリープ、直腸Raに表面に粘液の付着を伴い、発赤調でやや大きな腺管開口部が疎に分布したIsp様ポリープを認め、いずれも内視鏡的粘膜切除術を施行した。病理結果は、二つのポリープともに上記特徴を有しており、IMGPと診断した。症例2：55歳男性。本年（平成26年） 8月の検診にて、便潜血反応陽性を指摘。精査目的に当院外来を受診。顕性の出血や腹痛などの症状は認めなかった。下部消化管内視鏡検査を施行した所、S状結腸に頭部が平滑、発赤調で腺管開口部がやや目立つIp様ポリープを認め、内視鏡的粘膜切除術を施行した。病理所見より、IMGPと診断した。若干の文献的考察を加えて報告する。

003（消）
鋸歯状病変からの癌化が示唆された早期大腸癌の1例

[1]手稲渓仁会病院　消化器病センター
○木村　有志[1]、原田　拓[1]、野村　昌史[1]、田沼　徳真[1]、浦出　伸治[1]、
古賀　英彬[1]、山本　至[1]、真口　宏介[1]、野口　寛子[1]、篠原　敏也[1]

【はじめに】これまで過形成病変と考えられてきた大腸鋸歯状病変群の中に、Sessile serrated adenoma/polyp（SSA/P）に代表される前癌病変となりうる腫瘍性病変としての性質を有する一群が存在することが明らかとなった。今回、鋸歯状病変からの癌化例と考えられる早期大腸癌の1例を経験したので報告する。【症例】77歳、男性。検診で便潜血反応陽性を指摘され、精査を目的に当院を受診した。下部消化管内視鏡検査を試行したところ盲腸に15mm大の側方発育型腫瘍を認めた。中心部は軽度の陥凹しており、盲端側と口側辺縁に平坦隆起成分が観察された。腫瘍表面には粘液の付着が目立った。陥凹部は空気変形が不良で、同部位を中心に襞のひきつれがみられた。拡大内視鏡観察では、病変中心部は表面構造が荒廃し明らかな腺管構造は観察されず、SM深部以深に浸潤した癌が疑われた。また、腫瘍辺縁の平坦隆起部では腺管開口部が開大した2型様のPit pattern(開2型)が観察され鋸歯状病変（特にSSA/P）を強く示唆する所見であった。病変中心部からの生検ではAdenocarcinoma、Group5であった。高周波細径プローブを用いたEUSでは中心の陥凹部分で第3層(SM層)までの浸潤が疑われ、注腸造影検査では側面像で孤状変化を認めた。造影CT、腹部エコーでは明らかな転移の所見を認めなかった。以上より盲腸に発生した鋸歯状病変由来の深達度SM massiveの大腸癌と術前診断し、外科手術を行った。切除標本の病理組織所見では、病変辺縁の平坦隆起部には過形成ポリープ様の鋸歯状成分を認め、中心部分は中分化型腺で粘膜下層へ2000μm浸潤していた。脈管侵襲陽性（ly1、v1）でGrade3相当の簇出がみられたが、リンパ節転移は陰性であった。

004（内）
下血を契機に発見されたリンパ節転移を有する最大径3mmの大腸微小SM癌の1例

[1]勤医協中央病院　消化器内科
○高木　秀雄[1]、森園　竜太郎[1]、五十嵐　聖名子[1]、後藤　哲[1]、
森田　康太郎[1]、西尾　仁[1]、内沢　政英[1]、水尾　仁志[1]、古山　準一[1]

【症例】59歳女性【主訴】下血【現病歴】2013年12月, 朝から鮮血の下血を認め, ふらつきも伴ったため同日, 当院に救急搬送された. 【経過】緊急に大腸内視鏡を行ったが, 疼痛のため途中中止, 観察部位よりも口側から血液の流入が見られた. 入院で経過を見たところ再出血なく経過した. 腹部CTでは上行結腸に憩室様の所見を認めた. 腸管洗浄の前処置を行い全大腸内視鏡を行ったが異常所見を指摘できなかった. 憩室の有無を確認する目的で注腸バリウム造影を行ったところ, S状結腸に8mmの0-IIa+IIc様病変が認められた. このため再度大腸内視鏡を行ったところ, S状結腸に8mmの0-IIa+IIc様病変を認めた. 拡大内視鏡観察では, 周辺の隆起部分はII型pit paternを示したが, 中心の陥凹部分ではVN型pit paternを示し深達度は粘膜下層(SM)以深であることが示唆された. 引き続いて行ったEUS(超音波内視鏡)では, 病変の主座は粘膜下層に存在し, 深達度はSMと診断した. これらの所見から外科切除の適応と判断し, 腸切除を行ったところ病変は腺腫成分を伴わず3x3x3mmの中分化ないし高分化腺癌であり, 深達度はSMで病変表面から2,000μmの浸潤が見られた. 郭清した所属リンパ節のうち1個に転移がみられ, pT1N1M0, StageIIIaと診断した.【結語】下血を契機に発見された最大径3mmで, 易出血性の大腸SM癌を経験したので, 若干の文献的考察を加えて報告する

005（消）
内視鏡的粘膜下層剥離術を施行した多発直腸カルチノイドの一例

[1]KKR札幌医療センター　消化器内科、[2]KKR札幌医療センター　病理診断科
○細田　峻一[1]、関　英幸[1]、福田　直樹[1]、寺山　敬介[1]、平田　裕哉[1]、
横山　文明[1]、大原　克仁[1]、石橋　陽子[1]、菅井　望[1]、三浦　淳彦[1]、
藤田　淳[1]、鈴木　潤一[1]、岩崎　沙理[2]、鈴木　昭[2]

いわゆるカルチノイド腫瘍は肺や消化管に発生する神経内分泌細胞(Kulchitsky細胞)由来の低悪性度内分泌腫瘍である。本邦の消化管カルチノイドにおいて直腸カルチノイドが占める割合は39%で最も高率であるが、そのほとんどは単発性の病変であり、多発する病変は少なく、本邦では1.4%程度と報告されている。現在、多発直腸カルチノイドに対する治療方針に明確な基準は示されておらず、症例の集積が必要とされている。今回我々はESDによる治療を行った多発直腸カルチノイドの一例を経験したので報告をする。
症例は61歳、男性。平成25年に検診で便潜血陽性となり下部内視鏡検査を施行したところ、大腸ポリープを認めEMRを行った。その時、直腸に小さな粘膜下腫瘍の多発を認め、生検を行うとカルチノイド腫瘍の疑いとなった。精査加療目的で当科紹介され、ESD施行目的に当科入院となった。S状結腸から直腸にかけて計8個(最大径14mm)の粘膜下腫瘍を認め、それらをESDで切除した。病理学的にはそれらの全てがカルチノイド腫瘍でWHO分類ではNeuroendocrine tumor G1であった。術後1年後の平成26年に内視鏡、CTによるフォローを行ったが再発の所見は認めていない。

006（消）
早期大腸癌の深達度診断における注腸X線検査の診断精度の検討

[1]遠軽厚生病院　内科、[2]遠軽厚生病院　外科
○武藤　桃太郎[1]、武藤　瑞恵[1]、市來　一彦[1]、石川　千里[1]、井上　充貴[1]、
石井　大介[2]、升田　晃生[2]、高橋　裕之[2]、青木　貴徳[2]、橋本　道紀[2]、
稲葉　聡[2]、矢吹　英彦[2]

【はじめに】内視鏡検査と比較して注腸X線検査の有意な点は、病変の全体像や真正面像をとらえやすく、癌の側面変形を描出できる点である。FPD(flat panel detector)やCアーム式装置の普及により注腸X線検査の精度は向上し、早期大腸癌の深達度診断にも更に貢献することが期待される。【目的】早期大腸癌における深達度診断において、伸展不良所見と陥凹局面を指標として、注腸精密X線検査の診断精度について検討した。【対象と方法】対象は2009年10月から2014年10月の5年間に当科で発見・診断され、内視鏡的切除または外科的切除されたIp型を除く早期大腸癌50病変である。内訳はM ～ SM1000μm未満（M ～ SM-s） 27病変、SM1000μm以深（SM-m） 23病変である。深達度診断の指標には、伸展不良所見（(1)画然とした硬化像、(2)腫瘍周囲の透亮像、(3)ひだの集中像）と(4)陥凹局面を用いた。判定は、(1) ～ (4)のうちいずれかひとつの所見を認めた場合をSM深部浸潤所見陽性とし、いずれの所見も認めない場合をSM深部浸潤所見陰性とした。尚、検査所見は検査施行者と別の消化器病専門医2名が読影した。【結果】SM深部浸潤所見の診断精度は、全50病変において感度91.3%、特異度81.5%、正診率86%であった。また所見別の感度は(1) 47.8%、(2) 17.4%、(3) 13%、(4) 43.5%であった。肉眼形態で分類すると隆起型21病変で感度92.3%、特異度87.5%、正診率90.5%であった。所見別の感度は(1) 46.2%、(2) 7.7%、(3) 15.4%、(4) 46.2%であった。表面型29病変では感度90%、特異度78.9%、正診率82.8%であった。所見別の感度は(1) 60%、(2) 30%、(3) 10%、(4) 40%であった。【結語】早期大腸癌のSM1000μmに対する診断能において、注腸X線検査は肉眼形態の違いに関係なく精度の高い検査であると考えられた。しかし肉眼形態によって、SM深部浸潤所見別の感度が異なる点を考慮する必要があると考えられた。

007（内）
大腸上皮性腫瘍におけるAFIの有用性の検討

[1]旭川医科大学　消化器・血液腫瘍制御内科
○野村　好紀[1]、藤谷　幹浩[1]、内海　辰也[1]、坂谷　慧[1]、田中　一之[1]、
堂腰　達矢[1]、藤林　周吾[1]、上野　伸展[1]、嘉島　伸[1]、後藤　拓磨[1]、
笹島　順平[1]、盛一　健太郎[1]、高後　裕[1]

【背景と目的】従来の白色光内視鏡に加えて狭帯域内視鏡(NBI)や自家蛍光内視鏡(AFI)などの画像強調内視鏡が臨床応用されるようになったが, 大腸腫瘍診断における有用性については一定の見解が得られていない. 本研究では, 大腸腫瘍診断におけるAFIの有用性を明らかにする.【方法】当院でAFIを行い,組織診断が得られた大腸上皮性腫瘍を対象として以下の検討を行った. 1)88症例を対象として白色光内視鏡による直腸-S状結腸観察後に, 施行医を変更しAFI観察を行い, 腫瘍の拾い上げ診断能を検討した. 2)大腸上皮性病変108例（過形成性ポリープ15例, 腺腫72例, 早期癌21例）と正常大腸粘膜72例を対象とし, 腫瘍･非腫瘍の鑑別診断能を検討した. 3)大腸上皮性病変58症例（過形成性ポリープ5例, 腺腫27例, 早期癌26例）を対象に組織所見（腫瘍腺管密度, 腫瘍細胞密度, NC比, 炎症細胞密度）, ki-67を用いた細胞増殖能, 大腸癌関連遺伝子（APC, E-cadherin, p16, Runx3, hMLH1）のメチル化異常,p53発現とAFI所見との関係を検討した. AFI画像の色調変化を色度解析ソフトで数値化し, 自家蛍光（緑） /反射光（赤）を蛍光強度（F index）と定義して検討に用いた.【成績】1)腺腫の発見率は白色光（18.2%）に比べAFI（26.1%）で有意に高く($p<0.05$), 平坦, 陥凹病変において顕著であった($p<0.05$). 特に経験の浅い内視鏡医ではAFI の発見率が30.3%と高かった. 2)組織型別のF indexは正常が1.12±0.30, 過形成ポリープ0.81±0.20, 腺腫0.61±0.16, 癌0.52±0.11と各群間で有意差を認めた($p<0.005$, $p<0.01$, $p<0.05$). 3)組織学的所見ではNC比とF indexが負の相関を認めた($p<0.05$). また、Ki-67陽性細胞, p53過剰発現とF indexも負の相関を認めた($p<0.0001$, $p<0.05$). 遺伝子メチル化の検討ではp16の異常メチル化を認めた群で有意にF indexが低かった($p<0.05$).【結論】AFIは病変の拾い上げに有用である. また, 蛍光強度の数値化により, 大腸上皮性腫瘍の組織型, 細胞異型や腫瘍増殖能を予測できる可能性がある.

008（内）
当院におけるESD治療の現状

[1]市立函館病院　消化器病センター　消化器内科、[2]市立函館病院　病理診断科
○山本　桂子[1]、山梨　香菜[1]、松田　可奈[1]、堀本　啓大[1]、大和　弘明[1]、
畑中　一映[1]、山本　義也[1]、成瀬　宏仁[1]、工藤　和洋[2]、下山　則彦[2]

【目的】当院では2006年度より早期胃癌に対して内視鏡的粘膜下層切開剥離術（ESD）を初めて導入し、2013年度からは食道、大腸にも領域を広げている。今回、2013年4月から2014年9月までのESD治療の現状と成績につき検討する。【方法】上記期間中、当科においてESDを施行した166症例196病変について、ESD施行医の現状、臓器別病変の特徴、成績について検討した。【結果】2013年度のESD施行医と施行病変数（食道：胃：大腸）は、12年目医師Aが（食道11：胃66：大腸15）、12年目医師B（胃7）、6年目医師C（胃16）、大学派遣医師（食道1）、2014年度は13年目医師A（食道1：胃20：大腸18）、13年目医師B（胃3）、12年目医師D（胃2）、6年目医師E（胃5）、4年目医師F（胃3）。医師C, D, E, Fの施行全例で医師Aが手技のサポートに入る体制をとった。胃は119症例146病変、部位はU27、U ～ M3、M36、M ～ L6、L73、L ～ D1病変、平均径は17.5(2 ～ 55)mm、胃癌140（分化型131、分化未分化混合8、未分化1）、腺腫5、NET1病変、癌の深達度はM126、SM1 6、SM2 7、MP 1病変。一括切除率98.6%、完全一括切除率94.5%、治癒切除89.0%。非治癒16例中4例が適応内病変で、うち2例が病変切り込みによるHMX、2例が高度線維化による剥離困難例（VM1 1例、VMX1例）であった。12例が適応外病変で、その半数は術前に病変を過小評価していた。合併症は穿孔4例で、うち3例は適応外病変であった。後出血1例（バイアスピリン継続症例）。食道は12症例12病変、平均径は24.7（10 ～ 40） mm、組織はSCC 7、HGIN 5、深達度はEP ～ LPM 9、MM 3病変。全例完全一括治癒切除であった。合併症は術後狭窄1例、肺炎1例であった。大腸は36症例43病変、平均径は30.3（7 ～ 75） mm、組織は分化型癌18、腺腫25、NET1、癌の深達度はM11、SM1 4、SM2 1病変であった。一括切除率100%、完全一括切除率97.1%、治癒切除率94.3%であった。合併症は微小穿孔1例であった。【まとめ】当院のESD成績は全国の報告と比しても概ね良好であった。しかし、手技や診断能の向上により改善できる点も見られた。

009（内）

鋸歯状腺腫、管状腺腫、粘膜内癌と多彩な病理組織像を呈した直腸LSTの遺伝子解析

[1]札幌医科大学　消化器・免疫・リウマチ内科学講座、
[2]札幌医科大学　分子生物学講座
○久保　俊之[1]、山下　健太郎[1]、林　優希[1]、菅野　伸一[1]、川上　賢太郎[1]、小野寺　馨[1]、青木　敬則[2]、山本　英一郎[1,2]、能正　勝彦[1]、有村　佳昭[1]、篠村　恭久[1]

【背景】大腸鋸歯状病変にはHP (hyperplastic polyp)、TSA (traditional serrated adenoma)、SSA/P (sessile serrated adenoma/polyp)、mixed polypなどが挙げられ、癌との関連が注目されている。今回我々は鋸歯状腺腫、管状腺腫、粘膜内癌と多彩な病理組織像を呈した直腸LST (laterally spreading tumor)の一例を経験したので報告する。【症例】80歳代女性。ネフローゼ症候群、冠攣縮性狭心症、糖尿病、高血圧にて近医通院中であった。内痔核があり近医肛門科を受診した。その際に大腸内視鏡検査を勧められ2014年2月に当科初診となった。大腸内視鏡検査にて直腸Rbの肛門縁近傍に40mm大の顆粒状を呈した平坦な隆起性病変を認めた。LST-G (nodular mixed type)と診断し、2014年3月に大腸ESDにて一括切除した。最終診断はLST-G (nodular mixed type), 45×40mm, pTis (M), ly0, v0, HM0, VM0であり、鋸歯状腺腫、管状腺腫、粘膜内癌と多彩な病理組織像を呈していた。パラフィンブロックからLCM (laser capture microdissection)で組織を取り分け遺伝子解析を施行したところ、鋸歯状病変、管状腺腫、癌の各領域は類似したprofileを呈した。すなわち3領域とも*BRAF* wild, *KRAS* mutant (全てcodon13 GGC>GAC), *TP53* mutant (全てp.P152L), microsatellite stable (MSS)であり、promoterのメチル化は6マーカー中1~2個が各領域で陽性であった。癌部にのみ*TP53*のsecond mutation (2bp del)が認められた。【考察】LST-Gの組織型は大部分が管状/絨毛状腺腫である。しかし、頻度は低いもののserrationを伴う大腸病変も報告されている。本症例は鋸歯状腺腫、管状腺腫、粘膜内癌と多彩な病理組織像を認めたが、遺伝子解析を行った結果3領域のprofileは類似していた。大腸鋸歯状病変の発癌を考察する上で貴重な症例と考え報告する。

010（内）

内視鏡的切除を施行した大腸SM癌に対する診断、治療方針に関する検討

[1]日鋼記念病院　消化器センター、[2]日鋼記念病理診断科
○渡部　真裕子[1]、横山　和典[1]、趙　智成[1]、岸　宗佑[1]、根間　洋明[1]、脇坂　和貴[1]、本間　友樹[1]、喜納　政哉[1]、高田　譲二[1]、浜田　弘巳[1]、藤岡　保範[2]

【背景･目的】近年の大腸腫瘍の内視鏡診断の発展により大腸SM癌は深達度診断にもとづいた選択治療が推奨されている。しかし、診断に有用な拡大内視鏡検査を全症例に施行することは困難であり、また、高齢者などの社会的背景から、SM深部浸潤が否定できない症例に対してもtotal biopsyとしての内視鏡的切除術(EMR)が先行されているのが現状である。今回我々は、当院でEMRを施行した大腸SM癌に関する診断および治療法の妥当性に関して検討した。【方法】2009年1月から2014年8月までに当科で治療された大腸SM癌65例のうち、EMRを施行した34症例を対象とした。なお、EMRにおいては二期的外科切除に関する十分な説明と同意のうえで施行した。【結果】患者背景は年齢中央値68歳（36－91歳）であり、内視鏡的切除術を施行した症例のうち外科的追加腸切除を施行したものが17例（50%）、非手術例が17例（50%）であった。非手術例の内訳は、軽度浸潤例6例（35.3%）、断端不明瞭だが臨床的軽度浸潤例3例(17.6%)、追加切除拒否例4例（23.6%）、進行重複癌併存例2例(11.8%)であった。また、経過中の死亡例は3例(17.6%)で、いずれも他病死であった。外科的追加切除群では殆どが2か月以内（中央値44.5日）に腫瘍の切除を施行されていた。【結語】今回の検討ではtotal biopsyを施行した半数程度は経過観察可能であり、過大切除の回避の点で施行は妥当と思われるが、更なる診断レベルの向上が必要である。また、少なからぬ症例で追加切除を拒否されており、治療に際しては短期間で二期的切除が施行できる体制と十分な説明と同意のもとで施行する必要があると思われた。

011（消）

大腸癌に対する腹腔鏡下大腸切除術の治療成績

[1]北海道大学　消化器外科I
○吉田　雅[1]、本間　重紀[1]、柴崎　晋[1]、川村　秀樹[1]、高橋　典彦[1]、武冨　紹信[1]

【緒言】当科では, 2008年6月に結腸と直腸S状部の早期癌を対象に腹腔鏡下大腸切除を定型化した. 手術手技の安定化に従い, 直腸癌や進行癌に対して適応を広げ, 現在では原則として全ての大腸癌症例に腹腔鏡下手術を実施している.【対象と方法】2008年6月から2013年12月までの間,当科で施行した初発大腸癌に対する大腸切除272例中, 開腹手術103例を除外した腹腔鏡下大腸切除術169例. 患者背景, 周術期因子, 臨床病理学的因子, 及び短期予後についてretrospectiveに検討した.【結果】男性103例, 女性66例, 年齢中央値68歳 (25-88), BMI 22.8 kg/m2 (12.9-36.2). 病変部は, C; 15, V; 2, A; 24, T; 22, D; 11, S; 39, R-P; 56例. 郭清度は, D0; 1, 1; 19, 2; 54, 3; 95例, アプローチは5ポート; 117、Reduced Port Surgery; 49、robotic surgery; 3例. 手術時間192分(83-624), 出血量0 mL (0-1590), 開腹移行は6例であった. Clavien-Dindo分類3以上の術後合併症は, 縫合不全1, 小腸損傷1, 急性胆嚢炎2, 排尿障害1, 循環不全1例. 術後入院期間は, 11日(7-41)であった. 病理組織学的検査は, 分化度tub1; 57, tub2; 96, por1; 3, por2; 2, pap; 4, muc; 7例, 深達度m; 11, sm; 33, mp; 25, ss; 65, se; 22, si; 3, a; 10, ai: 0例, リンパ節転移N0; 116, N1; 32, N2; 19, N3; 2例, 遠隔転移M0; 150, M1; 19例, 切除断端PM, DMは全症例で0, 外科的剥離面RM1は5例, 癌遺残度R0; 152, R1; 4, R2; 13例. 病理学的進行度は, pStage 0; 3, I; 55, II; 51, IIIa; 28, IIIb; 13, IV; 19例であった. 術後観察期間は21.8カ月(0.9-72.0)であり, 3年生存率はpStage 0; 100, I; 96.8, II; 84.0, IIIa; 96.2, IIIb; 65.6, IV; 20.5 %であった. また, R0手術が施行されたStage Ⅰ～IIIbの3年無再発生存率はpStage I; 96.3, II; 100, IIIa; 89.0, IIIb; 66.7 %であった. 再発は9例で, 部位は肝6, 肺3, リンパ節2, 骨2例(重複有). その内, 肝3, 肺2, リンパ節1例に対しては転移巣が切除され, 全例が生存していた.【結論】当科における腹腔鏡下大腸切除術は安全に施行され, 短期予後も良好であった.

012（消）

当院におけるReduced Port右側結腸切除術の検討

[1]札幌北楡病院　外科
○服部　優宏[1]、三野　和宏[1]、後藤　順一[1]、玉置　透[1]、久木田　和丘[1]、目黒　順一[1]、米川　元樹[1]

【はじめに】患者への侵襲をさらに縮小することを目的にReduced Port Surgery（RPS）が普及してきている。右側結腸切除術はポートの省略が比較的容易である。当院で腹腔鏡下右側結腸切除へのReduced Portの導入について検討したので報告する。【対象と方法】2009年1月から2013年12月まで当院における右半結腸切除術46例と回盲部切除術27例を合わせた右側結腸切除症例73例について検討した。腹腔鏡群（LAP群） 32例vs開腹群（OPEN群） 41例、またLAP群を2孔以下のReduced Port群（RP群） 20例vs 3孔以上のConventional Port群（CP群） 12例に分けて、手術時間と在院日数について各々検討した。【結果】LAP vs OPENで平均手術時間は190分vs. 138分（p<0.01）、術後平均在院日数は14日vs.21日（p<0.01）であった。RP vs CPでは平均手術時間は172分vs200分（N.S.）、術後平均在院日数は14日vs.15日（N.S.）であった。【考察】腹腔鏡下右側結腸切除術は開腹手術よりも手術時間は有意に長かったが術後在院日数は有意に短かった。またReduced Port群は、有意差はないもののConventional Port群よりも手術時間が短い傾向にあり、さらに平均在院日数に差は認めない。長期成績など、検討する課題はまだあるが、Reduced Port右側結腸切除は有用であると考えられる。【結語】整容性にも優れたReduced Port右側結腸切除術は右側結腸疾患の標準治療の一つになり得ると考えられた。

013（消）

高齢者大腸癌症例の術後合併症とその危険因子についての臨床的検討

[1]小樽掖済会病院　外科、[2]札幌医科大学　消化器・総合、乳腺・内分泌外科
○及能　大輔[1]、佐々木　一晃[1]、大野　敬祐[1]、今野　愛[1]、村上　武志[1]、
平田　公一[2]

【目的】高齢者の大腸癌症例が増加する中で、現在においても外科手術が最も有効な治療手段である。しかし高齢者はその低下した身体機能ゆえに術後合併症の発症率が高いとされ、高齢者大腸癌の治療戦略は重要な問題である。そこで、大腸癌術後の合併症発生率・死亡率と年齢の関係を検討し、さらに術後合併症のリスク因子について解析した。【方法】対象は当院で手術を施行した過去9年間の連続した697例の大腸癌症例。74歳以下のA群（420例）、75歳以上89歳以下のB群（261例）、90歳以上のC群（16例）に分類し、術後合併症発生率、死亡率を比較した。さらに、高齢者に多く見られた合併症を対象に、年齢を含めた各種因子（患者因子、腫瘍因子、手術因子）について単変量・多変量解析を行った。【成績】周術期合併症発生率はC群で有意に高く（p<0.05）、特に術後せん妄と呼吸器合併症の発生が年齢とともに増加していた。外科的合併症発生率（縫合不全、吻合部出血、心血管系合併症、SSI、イレウス）と死亡率は年齢による差はみられなかった。多変量解析の結果、術後せん妄については認知症（OR:6.89, 95%CI:1.43-33.14, p=0.016）と腹腔鏡下手術（OR：0.10, 95%CI：0.01-0.98, p=0.048）が有意な因子であり、呼吸器合併症については年齢（OR：1.11, 95%CI：1.01-1.22, p=0.036）とASAスコア（OR：5.07, 95%CI：1.22-21.1, p=0.026）が有意な危険因子であった。75歳以上の群で腹腔鏡下手術を施行した群は、開腹手術の群より術後せん妄の発生率は有意に低かった（p=0.003）。【結論】外科的合併症、死亡率の観点から、高齢者の大腸癌手術も安全に施行しうると考えられた。術後せん妄と肺炎が、高齢者の周術期合併症が増加する原因であり、それらのリスク因子は年齢、認知症、ASAスコアであった。さらに、腹腔鏡下手術は術後せん妄の発生を有意に低下させ、高齢者にこそ良い適応があると考えられた。

014（消）

FOLFIRI療法単独で根治切除可能となったS状結腸癌膀胱浸潤、リンパ節転移の一例

[1]釧路労災病院　内科、[2]釧路労災病院　外科、[3]釧路労災病院　病理診断科
○中島　正人[1]、曽我部　進[1]、更科　耕一郎[1]、押野　智博[1]、山村　貴洋[1]、
平田　甫[1]、北原　言[1]、臼井　葉月[1]、鈴木　和治[1]、八木澤　允貴[1]、
下埜　城嗣[1]、高坂　琢磨[1]、小林　良充[1]、工藤　大樹[1]、高橋　一宏[1]、
岡田　耕平[1]、太宰　昌佳[1]、小田　寿[1]、小笠原　和宏[2]、高橋　達郎[3]、
宮城島　拓人[1]

症例は70歳男性。2012年から鉄欠乏性貧血の診断にて近医で投薬。2013年夏から食欲不振あり、10月末の近医診察時に左下腹部に腫瘤触知し、S状結腸癌疑いで当科紹介となった。下部内視鏡検査ではS状結腸に全周性2型認め、ファイバー通過不可。生検で高分化型腺癌を認めた。CTでは明らかな遠隔転移は認めないものの、S状結腸原発の壁肥厚と膀胱への明らかな浸潤、著明な毛羽立ち、周囲の脂肪組織濃度上昇認め、腫瘍による炎症が周囲に波及している所見と考えられた。リンパ節は傍大動脈まで多数腫大し、SI(膀胱)N3M0の診断。イレウスの所見は認めなかったが、通過障害高度であり、まず人工肛門造設の方針となり、2013/11/5、人工肛門造設、空腸バイパス術施行した。術後、経過良好にて根治切除不能結腸癌として2013/12/18より、FOLFIRI療法開始。原発残存及び脳梗塞既往のため、Bevacizumabは併用せず、KRAS変異認めたため、EGFR抗体も併用しなかった。大きな有害事象なく治療継続し、17サイクル施行後のCTでは原発の著明な縮小を認め、膀胱との境界も明瞭化。リンパ節はほぼ消失し、PR。この時点での再度のstagingは、SSN0M0、stageIIであり、原発切除の方針となった。2014/10/14、S状結腸切除D3廓清施行。術中所見では膀胱浸潤は認めなかった。病理学的所見はypT3(SS), ly1, v0, PN1, Tumor budding grade1, ypN0(0/8), pPM0, pDM0, pRM0, ypStageII、組織学的化学療法効果判定はGrade1aであった。結腸直腸癌においては、分子標的薬を中心とした化学療法の進歩もあり、当初切除不能の病態であっても化学療法の奏効により切除可能となる症例が経験されるようになってきた。本症例では分子標的薬の併用は不可能であったが、FOLFIRI単独でも腫瘍縮小が得られ、根治手術が可能となった。

015（消）

切除不能進行・再発大腸癌1次治療に対する抗EGFR抗体薬と抗VEGF抗体薬の効果の比較検討

[1]NTT東日本札幌病院　消化器内科
○川本　泰之[1]、井上　雅貴[1]、清水　佐知子[1]、松本　美櫻[1]、羽場　真[1]、
横山　朗子[1]、吉井　新二[1]、赤倉　伸亮[1]

【背景】切除不能進行・再発大腸癌に対する、抗EGFR抗体薬もしくは抗VEGF抗体薬を使用した化学療法はどちらも一次治療として有効性が示されているが、どちらが最適な治療であるかは明らかではない。FIRE-3試験、PEAK試験、CALGB/SWOG 80405試験ではこれらの比較検討が行われたが一定の結果は得られておらず、現時点ではどちらの抗体薬も選択可能となっている。
【対象と方法】2008年1月から2013年12月の期間に当院で治療を開始した切除不能進行・再発大腸癌1次治療の症例において、抗EGFR抗体薬または抗VEGF抗体薬を使用した化学療法で治療を行った34例を対象に、診療録を用いて後方視的にその有効性を比較検討した。
【結果】抗EGFR抗体薬使用群（E群）11例、抗VEGF抗体薬使用群（V群）23例であった。奏効率はE群72%、V群34%であった。RECIST基準（ver 1.1）による測定可能病変を有する症例における縮小率の中央値は、E群55%、V群20%であった。治療成功期間中央値はE群6.1ヶ月、V群5.9ヶ月（p=0.254）、全生存期間中央値はE群28.9ヶ月、V群20.6ヶ月（p=0.336）であった。
【結語】背景因子に偏りのあるごく少数例の後ろ向きの検討であるが、抗EGFR抗体薬と抗VEGF抗体薬の治療効果に関して、1次治療の治療成功期間・全生存期間に有意な差は認めなかった。腫瘍縮小効果に関しては抗EGFR抗体薬がやや良好な傾向があった。個々の症例毎に治療目標を検討し、最適な治療法を選択することが重要である。

016（内）

胆管および大腸self-expandable metallic stent留置が有用であった化学療法後に切除し得た進行大腸癌の1例

[1]伊達赤十字病院　消化器科、[2]伊達赤十字病院　内科、
[3]伊達赤十字病院　外科、[4]札幌医科大学　腫瘍・血液内科学講座
○小柴　裕[1]、久居　弘幸[1]、櫻井　環[1]、平子　匡[1]、池田　裕貴[1]、
宮崎　悦[2]、佐藤　正文[3]、川崎　亮輔[3]、行部　洋[3]、山田　徹[3]、三浦　翔吾[4]

進行癌症例において胆管と大腸にself-expandable metallic stent (SEMS)を留置することは多くはないが、今後の治療の進歩に伴い増加することが予想される。今回、胆管および大腸SEMS留置を施行し、化学療法後に切除し得た進行大腸癌の1例を経験したので報告する。
症例は41歳、男性。平成24年7月頃より、食欲不振を認め、8月中旬に当科初診。貧血、黄疸、肝機能障害を認め、精査加療目的に入院。CTで横行結腸の壁肥厚と膵頭部から十二指腸周囲の一塊となった腫瘤像、肝内胆管拡張および門脈本幹の閉塞と著明な側副血行路の発達を認めた。
諸検査にて2型横行結腸癌、十二指腸・門脈・胆管浸潤、Stage IVと診断。減黄目的にERCPを施行したが、主乳頭を確認できず、PTBDを施行。減黄後の8月下旬よりmFOLFOX6-Bevacizumabを開始し、9月にrendezvous法で経乳頭的にSEMS (Fully-covered WallFlex Biliary RX stent、Boston scientific)を留置し、4コース施行後の10月に退院。
外来で5コース目を施行したが、11月にイレウスで入院し、uncovered SEMS (Niti-S、Pyloric duodenal D-type、Taewoong)を留置した。大腸SEMS留置後はBevasizmabに代えてPanitumumab (Pmab)を投与することとし、Pmab-mFOLFOX6を開始。11コース施行後の平成25年5月に、CTで胆管ステント逸脱を認め、胆管SEMSを抜去した。
原発巣の縮小が得られ切除可能と判断し、12コース終了後、平成25年7月中旬に右半結腸切除術を施行。病理組織所見は、T, type 5, 50×35mm, tub1>tub2, ypSS, int, INFb, ly0, v0, ypN0であった。
術後は10月より、Pmab-mFOLFOX6を6コース、mFOLFOX6を13コース施行し、平成26年8月のFDG-PET検査では明らかな転移巣を認めず、化学療法は中止したが、現在まで再発を認めていない。

017（内）
当院における消化管悪性狭窄に対するステント治療の現状とその課題

[1]苫小牧市立病院
○江藤　和範[1]、平田　幸司[1]、小林　智絵[1]、小西　康平[1]、山本　文泰[1]

【背景】大腸悪性狭窄に対するステント治療にBridge to Surgery という視点が加わり, 緩和的留置以外にも積極的に行われるようになってきた.【目的】当院における消化管悪性狭窄に対するステント治療の現状を評価し, その課題を明らかにする.【方法】2012年1月から2014年11月までの間に当院において, 悪性消化管狭窄に対してステント治療を行った92例を対象とした.【方法】1)患者背景, 2)手技成功率, 3)臨床的有効率, 4)合併症発症率, 5)緩和目的に大腸ステント留置された症例の抗癌剤治療率について検討を行った.【結果】1)年齢中央値 76(39-93)歳, 男性 59例, 留置部位は食道 8例, 胃 1例, 十二指腸 22例, 大腸 61例. 閉塞の原因疾患は, 大腸癌54例, 膵癌 12例, 胃癌 9例, 十二指腸癌 4例, 食道癌 2例, 胆嚢癌 2例, 乳癌 2例, 膀胱癌 2例, 卵巣癌 2例十二指腸乳頭部癌 1例, 肺癌 1例, 腎盂癌 1例. 留置目的は, BTS 32例, 緩和 60例. 2)全例にステント留置は可能であった. 3)食事再開可能だった症例を臨床的有効例とすると, 95% (87/92)に有効であった. 食事再開ができなかったのは, いずれも上部消化管症例であった. 食事開始までの日数中央値は2(1-32)日であった. 全体の開存期間中央値 47.5(0-420)日であった. 緩和/BTS目的の開存期間中央値は, それぞれ46(8-420)/45(12-107)であった. 4)合併症は3例に認め, いずれも下部消化管症例であった. 合併症の内訳は, 穿孔 2例（腫瘍近傍, 非腫瘍部の口側腸管）, 術中発見された被覆穿孔 1例（腫瘍近傍）であった. 合併症発症時期は当日, 2日後, 21日後であった. 5)16% (4/25)に抗癌剤投与がなされていたが,いずれの症例にもベバシズマブは投与されていなかった.【考察】消化管ステント治療は手技成功率, 有効率も高く, 有用な治療法と考えられた. しかし, 上部消化管例においては, 食事再開が困難となる症例もみられた. 下部消化管例については, 穿孔例を認めた. 緩和目的に留置された症例においては, ベバシズマブ投与が困難となることから適応を慎重に検討する必要があると考えられた.

018（内）
当院における大腸癌狭窄例に対する大腸ステント穿孔例の検討

[1]札幌東徳洲会病院　消化器センター、[2]札幌東徳洲会病院　IBDセンター
○巽　亮二[1]、佐藤　龍[1]、松原　悠[1]、好崎　浩司[1]、坂本　淳[1]、
網塚　久人[1]、木村　圭介[1]、太田　智之[1]、古川　滋[2]、前本　篤男[2]

【背景と目的】大腸癌に伴う腸閉塞の減圧目的に大腸ステントが存在し、有害事象として処置後の大腸穿孔を認めることがある。この度、穿孔の危険性のある症例を把握する目的に当院で処置を行った症例を後ろ向きに検討した。【方法】2012年5月から2014年11月までに大腸癌に伴う腸閉塞の減圧目的に大腸ステントを挿入した22例(平均年齢 72±13歳 男/女=12/10　閉塞部位 上行結腸/横行結腸/下行結腸/S状結腸/直腸: 2/3/6/11/0)を比較した。大腸ステントはWallFlexTM大腸ステント　径22mm 長さ9cmを使用した。また、3例は経肛門的イレウス管留置後に大腸ステントに変更した。穿孔症例と非穿孔症例で炎症反応(白血球数、CRP)、CT画像(閉塞部位、腹水の有無、盲腸径、壁在気腫)を比較した。【結果】大腸ステントを挿入した22例中3例(13.6%)に穿孔を認めた。穿孔例はS状結腸癌が2例、下行結腸癌が1例であった。穿孔例の白血球数は6643±2514/μl、CRPは13.2±11.0mg/dl、非穿孔例の白血球数は8619±4087/μl、CRPは3.1± mg/dlであり両群に差は認めなかった(白血球数 p=0.399,CRP p=0.267)。腹水は穿孔症例で3例中2例(66.7%)に存在し、非穿孔症例では19例中9例(47.4%)に存在し両群に差は認めなかった(p=1.000)。盲腸径は穿孔症例で86.7±20.7mmであり、非穿孔症例では69.1±19.5mmであり両群に差は認めなかった(p=0.285)。壁在気腫は穿孔症例で3例中2例(67%)に存在し、非穿孔症例では認めず穿孔症例で優位に多かった(p=0.013)。【結論】大腸ステントの留置手技の問題での穿孔をきたした報告は存在するが、CT上にて腸管虚血を疑わせる壁在気腫を認める症例で留置後に穿孔をきたす可能性が高いことを認識し, 緊急手術を含めた治療の選択が必要と思われる.

019（消）
潰瘍性大腸炎に対する血球成分除去療法の治療成績

[1]旭川厚生病院　消化器科
○伊藤　貴博[1]、高橋　慶太郎[1]、河本　徹[1]、藤永　明裕[1]、佐藤　智信[1]、
後藤　充[1]、柳川　伸幸[1]、斎藤　義徳[1]、折居　裕[1]

【背景と目的】潰瘍性大腸炎(UC)患者に対する治療法としての血球成分除去療法は,ステロイド依存例・抵抗例(難治例)に施行されることが多いが,最近ではステロイドナイーブ例や生物学的製剤に併用して使用される例も報告されている.そこで当院における治療成績について検討した.【対象と方法】現在当院に通院しているUC患者のうち過去に血球成分除去療法(GMA;顆粒球除去療法,LCAP;白血球除去療法)を施行された25名,45コース(1コースは1連の5 ～ 10回の治療)で寛解導入率やステロイド離脱率を診療録から後方視的に検討した.対象の内訳は男性13例,女性12例,GMA32コース,LCAP13コース,病型は直腸炎4コース,左側大腸炎12コース,全大腸炎29コース,臨床経過は初回発作5コース,慢性持続3コース,再燃寛解37コース,重症度(厚労省基準)は重症3コース,中等症37コース,軽症5コースであった.平均年齢は41.3歳(14 ～ 83歳),平均罹病期間は60.4か月(0 ～ 245か月)であった.施行理由はステロイド抵抗例19コース,ステロイド依存例11コース,ステロイド拒否･不耐2コース,ステロイド併用2コース,生物学的製剤2次無効2コース,同 不耐1コース,CMV感染合併1コース,5ASA・チオプリンによる寛解維持療法中の再燃7コースであった.【結果】治療開始時平均CAI(Clinical Activity Index)は7.1(0 ～ 16),施行後は2.5(0 ～ 10)であり,有効性は寛解(CAI4点以下)69%,有効(CAI4点以上減少)10% ,無効(他の治療法追加を含む)21%であった.ステロイド依存性に対する治療でステロイド離脱に成功したのは70%であった.重症に使用した3コースはいずれも寛解に至った.ステロイドナイーブ例は4例であったがうち2例が治療開始後まもなくステロイド治療も追加されており,残りの1例は寛解,1例は無効であった.生物学的製剤1次無効に血球成分除去療法を追加した1例では寛解に至った(CAI 11点から4点).生物学的製剤2次無効に血球成分除去療法を追加した2例では1例が有効,1例が無効であった.【結論】UCに対する血球成分除去療法は難治例や重症例に有効であり,生物学的製剤1次・2次無効例にも併用することで寛解導入できる可能性が示唆された.

020（消）
直腸炎型から全大腸炎型に進展した潰瘍性大腸炎の1例

[1]北海道大学　消化器内科、[2]北海道大学大学院　がん予防内科、
[3]北海道大学大学院　薬学研究院　臨床病態解析学
○大西　礼造[1]、桂田　武彦[1]、木下　賢治[1]、坂本　直哉[1]、間部　克裕[2]、
武田　宏司[3]

症例は40代女性。5年前に健診で便潜血陽性を指摘され当院を初診、下部消化管内視鏡検査を施行したところ直腸Rbに限局した発赤・浮腫を認め、培養検査では常在菌のみ、病理組織所見ではcryptitisを伴う高度の炎症所見があったため総合的に潰瘍性大腸炎・直腸炎型と診断した。ペンタサ内服を開始したが、血便など症状がほとんどなく、元々あった便秘の治療のみを行いペンタサは中止。特定疾患も当初認定されたものの認定が外れ、以降不定期に酸化マグネシウムによる便通コントロールのみ継続していた。しかし今回1週間前から腹痛、血便、発熱があると再診され、下部消化管内視鏡検査を行ったところ全大腸に渡る炎症所見があり、便培養は常在菌のみ。潰瘍性大腸炎の全大腸炎型の再燃と判断した。直腸炎型から全大腸炎型への進展は比較的経験が少なく重要と思われたので文献的考察を加えて報告する。

021（消）
難治性潰瘍性大腸炎に対するタクロリムスの短期・長期治療成績の検討

[1]札幌厚生病院　IBDセンター
○酒見　亮介[1]、那須野　正尚[1]、宮川　麻希[1]、田中　浩紀[1]、本谷　聡[1]、今村　哲理[1]

【目的】タクロリムス（TAC）は潰瘍性大腸炎（UC）における有効な治療選択肢の一つであるが，短期有効性に影響する背景因子は十分検討されておらず，長期の有効性は不明である．今回我々は難治性UCにおけるTACの短期・長期治療成績とそれらに影響する背景因子を検討した．【方法】2009年1月から2013年12月の間にTACが投与された難治性UCのうち，Lichtiger’s Clinical Activity Index（CAI）が5以上であった49例を対象とした．CAI 4以下を寛解，4以上の改善を有効と定義し，2週後，12週後の寛解率・有効率と12週後の寛解率に影響する背景因子を単変量解析にて検討した．また12週後の寛解群における累積寛解維持率と全49症例の累積非手術率をKaplan-Meier法を用いて検討し，それらに影響を及ぼす背景因子をログランク検定にて比較検討した．【結果】患者背景は，男性33例，平均年齢39.1歳，平均罹病期間5.2年，平均CAI 9.8，平均CRP 1.6mg/dl，全大腸炎型32例・左側大腸炎型17例，ステロイド抵抗性26例・依存性21例であった．併用療法は免疫調節薬24例，5-ASA製剤42例，プレドニゾロン22例であり，27例でIFXの使用歴を認めた．CAI，CRPは2週で有意な改善を認め（CAI 4.0 vs 7.2, P＜0.001; CRP 0.1 mg/dl vs 0.66 mg/dl, P=0.009），寛解率は2週39%，12週37%，有効率は2週49%，12週41%であった．背景因子の比較検討では，12週後の寛解群でIFXナイーブ症例が有意に多かった（72% vs 29%, P=0.007）．12週後の寛解群18例における累積寛解維持率は1年72%，2年41%であり（TAC平均継続期間 45週），寛解維持率に影響する有意な背景因子は認めなかった．全体の累積非手術率は1年62%，2年57%であり，IFXの使用歴が累積寛解維持率を低下させる有意な背景因子であった（1年 48% vs 77%, 2年 39% vs 77%, P=0.012）【結論】難治性潰瘍性大腸炎に対するTAC治療は短期では約4割に有効であり，約6割の症例は1年以上の手術回避が可能であった．しかしその効果はIFX使用歴の有無で大きく異なるため，IFX既使用例においては手術を念頭に置き治療する必要がある．

022（消）
潰瘍性大腸炎の寛解中にネフローゼ症候群を発症した1例

[1]函館中央病院　消化器内科
○紺野　潤[1]、大北　一郎[1]、廣田　ジョージョ[1]

潰瘍性大腸炎の寛解中にネフローゼ症候群を発症した1例を経験したので報告する。【症例】30歳代、男性【主訴】体重増加、下肢浮腫　【既往歴】てんかん（デパケン®内服）喘息【家族歴】　祖母:片腎摘出（詳細不明）【生活歴】　喫煙(-)、飲酒(-)【現病歴】平成21年より全大腸炎型の潰瘍性大腸炎のためステロイド(プレドニン®)最大量30mg/日、5-ASA（ペンタサ®）2250mg により当科にて治療していたが、寛解増悪を繰り返していた（治療アドヒアランス不良も一因）。平成22年よりペンタサを4000mg/日投与していた。平成25年2月以降はプレドニン free、ペンタサ 4000mg/日内服にて自覚症状なく経過していたが、同年12月9日より体重増加と下肢浮腫出現し、12月14日に外来受診した。【現症】　3.5kgの体重増加、下肢圧痕性浮腫。【検査所見】尿蛋白強陽性、1日尿蛋白7.5g、総コレステロール値332mg/dl、血中アルブミン値1.4mg/dl、Cr.1.75mg/dl。【経過】ネフローゼ症候群の診断のもとに腎生検施行し、組織は微小変化群であった。間質には少量の単球の浸潤のみであった。ステロイド（プレドニン®）60mg使用し、尿蛋白、血中アルブミン値の改善、体重減少、浮腫の症状も軽快した。潰瘍性大腸炎の経過中に稀にネフローゼ症候群を発症すること、また5-ASA使用によりネフローゼ症候群を合併することもあることより興味深い症例と考え報告する。

023（消）
黄色肉芽腫性胆嚢炎と鑑別を要した胆嚢腺扁平上皮癌の1例

[1]北海道大学　消化器外科II
○本谷　康二[1]、野路　武寛[1]、那須　裕也[1]、市之川　正臣[1]、鯉沼　潤吉[1]、福田　直也[1]、中村　透[1]、田本　英司[1]、土川　貴裕[1]、岡村　圭祐[1]、平野　聡[1]

胆嚢癌は黄色肉芽腫性胆嚢炎と同様の画像所見を示すことがあり、しばしば鑑別が困難である。症例は50歳代男性。上腹部の違和感を主訴に近医を受診し、CT・USにて胆嚢腫瘍を疑われ当科に紹介された。血液生化学的検査では異常所見を認めなかった。CTにて胆嚢底部の壁肥厚と肝S4に連続する境界不明瞭な腫瘤形成を認めた。明らかなリンパ節転移所見を認めなかった。MRIでも、胆嚢体部―底部にかけて不正な壁肥厚像を認め、一部に肝実質との境界が不明瞭な領域を認めた。胆管には異常所見を認めなかった。腹部超音波検査ではエコーレベルが不均一な全周性の胆嚢壁肥厚と底部から連続して肝実質内へ不整に突出するエコー像を認めた。同部と肝実質との境界は不明瞭であり肝浸潤または膿瘍形成を疑う所見であった。造影超音波検査所見にて、壁肥厚部位は比較的規則正しく分布する線状の造影効果と後期相での造影効果の遷延を認め、炎症を反映した造影効果の特徴を示した。また、肝実質内へ突出した部位は中心部の造影効果が認められず、膿瘍形成が疑われる所見であった。以上の所見より黄色肉芽腫性胆嚢炎・限局性肝膿瘍または胆嚢癌の診断とした。術中迅速診断にて、前区域グリソン鞘に浸潤する胆嚢癌と診断されたため、胆嚢切除・肝S4/5部分切除・肝外胆管切除を行った。病理組織学的診断結果では、胆嚢から肝実質に連続する境界不明瞭な充実性腫瘤性病変を認めた。腫瘍は主として扁平上皮への分化傾向を伴う腫瘍細胞が主体であったが、一部に低分化な腫瘍細胞成分を認めた。組織型検討のためにCEA免疫染色、D-PAS、Alcian Blue染色を行ない、一部に陽性細胞を認めた。以上より腺扁平上皮癌と診断した。

024（消）
腹痛，嘔気嘔吐を主訴に発症した胆嚢胃瘻の1例

[1]市立室蘭総合病院　消化器内科
○谷　元博[1]、金戸　宏行[1]、我妻　康平[1]、飯田　智哉[1]、佐々木　基[1]、永縄　由美子[1]、村上　佳世[1]、佐藤　修司[1]、清水　晴夫[1]

症例は66歳，女性．腹痛，嘔気嘔吐を主訴に当院救急外来を受診．受診時の腹部CTにて胆管気腫を認め，血液検査で黄疸，肝胆道系酵素上昇(T Bil:4.8 mg/dl, D Bil:2.9 mg/dl, AST:97 IU/l, ALT:134 IU/l, ALP:875 IU/l, γGTP:296 IU/l)および炎症反応の増強(WBC:7430/μl, CRP:9.86 mg/dl)を認めたため，急性胆管炎などを疑い同日当科に緊急入院となった．入院後に施行した上部消化管内視鏡検査で，前庭部大彎側にpin hole様の陥凹を認め，造影剤を注入するも胆道系との交通は確認できなかった．その後施行したERCPにて胆嚢頚部から胃への造影剤の流出を認め，ガイドワイヤでも瘻孔が確認され，胆嚢胃瘻による急性胆管炎と診断した．ERCP施行時に胆嚢，総胆管に結石は描出されず，瘻孔形成部での細胞診も施行したが異型細胞は認めなかった．抗生剤治療による胆管炎症状改善後に，当院外科にて腹腔鏡下胆嚢摘出術兼瘻孔閉鎖術を施行した．術後の病理組織学的検査で瘻孔部は比較的強い慢性炎症細胞浸潤を伴う肉芽様組織であり，慢性胆嚢炎により隣接する胃壁に炎症が波及した結果，胃壁との瘻孔を形成したものと考えられた．内胆汁瘻は，胆道と周囲臓器との間に生じる異常交通であり，胆嚢と胃の間に生じたものは胆嚢胃瘻と呼ばれる．内胆汁瘻の中でも胆嚢胃瘻の頻度は低い(4.3 ～ 6%)とされている．また，内胆汁瘻の原因としては胆石症に伴う急性胆嚢炎によるものが多く，胆嚢癌を伴う例も少なくないとの報告があり，可能な限り手術による治療が望ましいとされている.今回，腹痛および嘔気嘔吐を主訴とし，診断時胆石を伴わなかった胆嚢胃瘻の1例を経験したため，若干の文献的考察を加えて報告する．

025（消）
動脈塞栓術を施行した胆嚢動脈瘤破裂による胆嚢出血の2例

[1]札幌厚生病院　第2消化器内科、[2]札幌厚生病院　放射線科
○松薗　絵美[1]、宮川　宏之[1]、平山　敦[1]、北川　翔[1]、奥　大樹[1]、
岡村　圭也[1]、長川　達哉[1]、安井　太一[2]、坂井　亘[2]、長谷川　貴[2]

【はじめに】胆道出血は上部消化管出血の約5%とされており、中でも胆嚢動脈瘤破裂によるものは非常に稀とされている。今回我々は胆嚢動脈瘤破裂による胆嚢出血をきたし、動脈塞栓術により止血しえた2例を経験したので報告する。【症例】1）60歳代女性。腹痛、発熱を主訴に来院。CT、MRIにて胆石、総胆管結石を認めたため即日入院となる。入院後内視鏡的乳頭切開術(EST)及び排石術施行したが、その後吐血を認めた。当初EST後出血を疑い、絶食、止血剤投与、局所止血術を施行したものの、腹痛、吐下血を反復。内視鏡上、胆管深部からの出血が疑われ、再度CT施行した所、胆嚢内腔に30mm大の動脈瘤を認めた。2）60歳代男性。腹痛、肝機能障害のため当科紹介。胆石の指摘もあり外来精査を行っていた所、突然腹痛増強、嘔吐が出現し救急外来を受診。血液検査では肝胆道系酵素上昇を認めたため、総胆管結石が疑われ入院となる。内視鏡的逆行性胆管造影では、胆管に異常所見なく、総胆管結石も認めなかった。落石後と考えたが、再度突然の右上腹部から背部痛及び嘔吐、黄疸が出現。超音波内視鏡検査を施行した所、胆管内には異常エコー像は認めなかったが、十二指腸乳頭から少量の出血を認めた。入院前のCTを再検討した所、胆嚢動脈の微小な破綻が疑われたため、血管造影を施行し、15mm大の胆嚢動脈瘤を認めた。2例とも血管造影に続いてコイル塞栓術を施行。その後は出血徴候なく経過し、待機的に胆嚢摘出術を施行した。【考察】今回の2例とも出血徴候出現前の画像検査では、動脈瘤は指摘されていなかった。症例1では当初EST後出血が疑われ、診断までに時間を要した。症例2では超音波内視鏡検査までは消化管出血徴候もなく、落石発作を疑っていた。今回の症例では輸血は要さなかったが、胆嚢動脈瘤破裂による出血性ショックや胆嚢穿孔といった重篤な病態をきたした例も報告されており、迅速な対応が望まれる。胆石胆嚢炎で腹痛発作や総胆管結石を認めない肝機能障害を反復する例では、動脈瘤破裂も念頭におき、CTでの胆嚢壁の動脈の変化を確認すべきと考えられた。

026（消）
PTGBD後に出血をきたした1例

[1]札幌東徳洲会病院　消化器センター
○伊藤　祥太郎[1]、佐藤　龍[1]、巽　亮二[1]、松原　悠[1]、好崎　浩司[1]、
坂本　淳[1]、木村　圭介[1]、網塚　久人[1]、太田　智之[1]

【症例】80歳代、男性。【現病歴】半年前から右季肋部痛を自覚していたが、来院前日より右季肋部痛が増悪し発熱(39.5℃)を伴ったため当院に救急搬送され胆嚢炎の診断で当科に入院となった。【入院後経過】抗血栓薬(ワルファリンカリウム1mg、アスピリン100mg)を内服しており、来院時PT-INRが4.31と延長していたため、保存的加療を開始した。翌日増悪し、PT-INRが治療域にあったため、PTGBA(経皮経肝胆嚢穿刺吸引術)を施行した。PTGBA時には出血は認めなかったが、治療翌日にHbが5.6g/dlまで低下し、造影CT検査を施行したところ肝内出血を認め、肝動脈塞栓術を施行した。その後は貧血の進行を認めず経過良好であったが、食事開始後に胆嚢炎が増悪したため、胆嚢摘出術を施行し退院となった。【考察】PTGBA/PTGBD(経皮経肝胆嚢ドレナージ術)は手術リスクの高い患者にとって急性胆嚢炎の標準的な治療法ではあるが、胆汁性腹膜炎や出血等の合併症が一定の確率で起こり得る。PTGBDによる死亡率は0.36%、PTGBD後の合併症による死亡率は11.8%と報告されている。当院で2009年4月から2014年9月までにPTGBA/PTGBDを施行した急性胆嚢炎患者133例（うち3例はDIC合併、もしくは同日に輸血したため除外）について検討したところ処置後Hbが2g/dl以上の低下を39例(30.0%)に認め、抗血栓薬使用では43.5%(20/46)、抗血栓薬未使用では22.6%(19/84)で抗血栓薬使用群に優位に多く認めた(p=0.01)。しかし肝内出血をきたし、治療を要した症例は本例のみ(0.8%)であった。【考察】われわれはPTGBD後に肝出血をきたした症例を経験したので報告する。消化器内視鏡では抗血栓薬中止のガイドラインが提示されているが，経皮経肝処置に関しては一定の見解が得られておらず今後の課題である。

027（消）
EBD困難な切除不能悪性遠位胆管狭窄に対するPTBDによる内瘻術

[1]手稲渓仁会病院　消化器病センター
○佐野　逸紀[1]、潟沼　朗生[1]、真口　宏介[1]、高橋　邦幸[1]、小山内　学[1]、
矢根　圭[1]、金　俊文[1]、五十嵐　聡[1]、仙嶌　学[1]、南　竜城[1]、山崎　大[1]

【目的】内視鏡的胆管ドレナージ(EBD)が困難であった切除不能悪性遠位胆管狭窄に対する経皮経肝的胆道ドレナージ (PTBD)による内瘻術の治療成績を明らかにすること。【対象・方法】当センターで2007年1月から2014年10月までにEBDを試みた切除不能悪性遠位胆管狭窄276例のうち、EBD困難なためPTBDを施行した症例を対象とした。【検討項目】1) 患者背景、2) EBD不成功の理由、3) 初回PTBDの手技成功率、4) PTBDによる減黄効果、5) 内瘻化達成率および内瘻化までに要した経皮処置回数と日数、6) 内瘻化不成功の要因、7) 偶発症。【結果】1) EBD困難なためPTBDを施行した症例は12例 (4.3%)であった。年齢中央値76.5歳(60-86)、男女比5:7、PS中央値1 (0-3)、ASA score中央値2 (1-4)。原疾患は膵癌7例 (58.3%)、胃癌2例 (16.7%)、胆管癌／胆嚢癌／大腸癌が各1例 (8.3%)。2) 6例(50.0%)は十二指腸狭窄のため乳頭到達不能、5例(41.7%)は腫瘍浸潤により乳頭同定困難であり、1例は胆管挿管困難であった。3) 初回PTBDの手技成功率は100% (12/12)であった。4) PTBDにより減黄を得られたのは11例(91.7%)であった。5) 内瘻化達成率は66.7% (8/12)であり、このうち5例(41.7%)はmetallic stentを留置し外瘻を抜去、残りの3例(20.0%)は内瘻用カテーテル留置とした。内瘻化までに要した処置回数中央値は3回(2-6)であり、日数の中央値は12日(6-28)であった。6) 内瘻化困難であったのは4例(33.3%)であり、3例(20.0%)は全身状態悪化(PS悪化や腹水貯留)、1例(8.3%)は外瘻化のみで化学療法目的に他院転院であった。7) 初回PTBDによる偶発症はなかった。経皮処置全体での偶発症は17.5% (7/40)であり、膵炎3例、胆管炎1例、PTBDチューブ逸脱1例、胆道出血1例、腹腔内気腫1例であり、いずれも保存的もしくは追加の処置により改善した。【結論】EBD困難な切除不能悪性遠位胆管狭窄に対するPTBDの手技成功率は高く安全な手技と考えられた。しかしながら、内瘻化までに期間を要し、内瘻化に至らない症例もあった。

028（消）
中下部悪性胆道狭窄に対する初期治療としての超音波内視鏡下胆管十二指腸吻合術（EUS-CDS）と経乳頭的胆道ステント留置術（EBS）の比較検討

[1]北海道大学　消化器内科
○川久保　和道[1]、河上　洋[1]、桑谷　将城[1]、川畑　修平[1]、阿部　洋子[1]、
久保田　良政[1]、久保　公利[1]、坂本　直哉[1]

【背景】超音波内視鏡下胆管十二指腸吻合術（EUS-CDS）は，ERCP不成功または困難例に対する代替治療として有効性が報告されているが,その初期治療としての安全性や有効性については十分な検討がなされていない．そこで我々は，中下部悪性胆道狭窄に対する初回ドレナージとして施行したEUS-CDSと従来の内視鏡的胆道ステント留置術（EBS）の臨床成績を明らかにするために本研究を行った．【方法】2012年5月から2014年3月の間，連続した中下部悪性胆道狭窄症例に対し胆管用金属ステントによるEUS-CDSを初期治療として行った26例をCDS群．それ以前に、金属ステントによるEBSを初期治療として行った56例をEBS群．臨床的成功率,偶発症率，ステント機能不全率，ステント機能期間につき，両群間で比較検討を行った．また、年齢，性別、原疾患，十二指腸浸潤，主膵管浸潤，腹水，腫瘍径，胆管径，化学療法，ドレナージ方の因子につき、比例ハザードモデルを用いて，ステント機能不全の危険因子の解析を行った．【結果】両群間で患者背景に有意差は認めなかった．手技時間ではEBS群(30分)でCDS群(20分)より有意に長かった（p=0.001）．臨床的成功率はCDS群96%，EBS群98%，偶発症率は27%，38%と両群間に差を認めなかった．急性膵炎はEBS群のみで16%,胆汁性腹膜炎はCDS群でのみ4%に認めた．急性胆嚢炎は、両群ともに認めた(CDS群12%，EBS群5%)．ステント機能不全率(CDS群23%，EBS群11%)，累積ステント機能不全率，全生存期間に両群間に有意差は認めなかった．比例ハザードモデルによる多変量解析では,腫瘍径のみが有意なステント機能不全の危険因子として抽出された(ハザード比3.85[95%信頼区間1.05-14.08]，p=0.042)．【結語】胆管用金属ステントをもちいたEUS-CDSは,EBSと同等の安全性と有効性であり，手技時間が有意に短いことから，EUS-CDSは中下部悪性胆道狭窄に対する初期治療となる．さらなる多施設の前向き比較試験が必要である．

029（内）

胆管内に迷入したcovered EMSをEPLBDバルーンを用いて抜去した1例

[1]網走厚生病院　内科・消化器科
○小野寺　学[1]、林　健児[1]、安孫子　怜史[1]、藤田　弘之[1]、阿部　暢彦[1]、
内田　多久實[1]、藤永　明[1]

【症例】70台，男性【病歴】201X年4月下旬，発熱，腹痛にて来院し，膵頭部癌が疑われ，ERCP施行し，乳頭部の著名な浮腫みられ，膵頭部癌の浸潤が疑われた．難渋したが，膵管ステントを留置し，胆管造影にて下部胆管の狭窄あり，今後の処置困難が予想されたため，胆管にcovered EMSを留置した．ステント留置後は，炎症反応，腹痛が改善した．5月上旬に膵頭部の低吸収域に対して，EUS-FNAを施行したが，悪性所見は得られなかった．症状が軽快したため，5月下旬にCTを撮像したところ，膵頭部病変は消失し，初期の病態は急性膵炎であった．CTにて，無症状だが胆管EMSが胆管内へ逸脱が疑われた．6月にERCを施行し，胆管内へのEMSの逸脱を確認し，一度撤退した．後日に再度EPLBDバルーンを用いて抜去を試みたところ，多少難渋したが，抜去に成功した．【結語】様々な胆管内へのステント迷入への対応はあるが，処置の一手段になり得ると考え，報告する．

030（内）

内視鏡的経鼻胆嚢ドレナージ(ENGBD)におけるVisiGlide2の有用性の検討

[1]手稲渓仁会病院　消化器病センター
○仙譽　学[1]、真口　宏介[1]、高橋　邦幸[1]、潟沼　朗生[1]、小山内　学[1]、
矢根　圭[1]、金　俊文[1]、五十嵐　聡[1]、南　竜城[1]、佐野　逸紀[1]、山崎　大[1]

【背景】内視鏡的経鼻胆嚢ドレナージ（Endoscopic naso-gallbladder drainage; ENGBD）に際しては，Radifocusなどのseeking性能に優れた親水性のガイドワイヤ(GW)を用いて選択的胆嚢挿管を行い，その後VisiGlide等の剛性の強いGWに交換してチューブ留置を行うことが標準的な手技とされてきた．一方，2014年6月よりseeking性能と剛性を合わせ持った新規GWであるVisiGlide2が使用可能となり，ERCP関連手技に際しての有用性が報告されつつある．【目的】ENGBDにおけるVisiGlide2の有用性について検討する。【方法】2013年11月から2014年11月までにENGBDを行った連続43例のうち、VisiGlide2を先発GWとして用いた18例(胆嚢炎15例、細胞診目的3例)をVisi2群、VisiGlide2導入前のRadifocusを先発GWとして用いた25例(胆嚢炎20例、細胞診目的5例)をRadi群とし、1)手技成功率、2)処置完遂に要したGW本数、3)手技時間、4)偶発症、5)不成功例の理由について後ろ向きに比較検討した。【結果】1)手技成功率はVisi2群88.9%(16/18)、Radi群68.0%(17/25)であり、有意差は認めなかった（P=0.21）。2)Visi2群のENGBD成功16例のうち、VisiGlide2のみで完遂できた症例は75%(12/16)であった。処置完遂に要したGWの平均本数はVisi2群で1.25(1-2)、Radi群で2.24(2-3)であり、有意にVisi2群で少なかった(P＜0.01)。3)平均手技時間はVisi2群で37.4分(16-80)、Radi群で28.2分(11-50)であり、有意差は認めなかった(P=0.08)。4)偶発症はVisi2群で高アミラーゼ血症1例、Radi群で胆嚢管損傷3例、膵炎1例、高アミラーゼ血症1例であったが、偶発症率に両群間で有意差は認めなかった（Visi2群 5.6% vs Radi群 20%、P=0.18）。5)不成功理由はVisi2群で胆嚢管挿入困難1例、処置具誘導困難が1例であり、Radi群で胆嚢管挿入困難5例、胆嚢管損傷で中止が2例、処置具誘導困難が1例であった。【結語】VisiGlide2はENGBDにおいて従来法と比較し偶発症のリスクは変わらず、GWの使用本数を減少させられる可能性がある。

031（内）

急性胆管炎・肝膿瘍を契機に発見された同時性多発胆管癌(M癌)の1例

[1]伊達赤十字病院　消化器科、[2]伊達赤十字病院　内科、
[3]伊達赤十字病院　外科、[4]札幌医科大学　腫瘍・血液内科学講座
○平子　匡[1]、久居　弘幸[1]、櫻井　環[1]、小柴　裕[1]、池田　裕貴[1]、
宮崎　悦[2]、佐藤　正文[3]、川崎　亮輔[3]、行部　洋[3]、山田　徹[3]、三浦　翔吾[4]

近年、消化管の重複癌や多発癌の報告は増加しているが、胆道癌の報告は少なく、その中でも大部分は膵胆管合流異常を合併しているものが多い。今回、急性胆管炎・肝膿瘍を契機に診断された同時性多発胆管癌の1例を経験したので報告する。
症例は7°歳、男性。糖尿病で近医通院中、平成26年5月下旬に嘔吐、発熱あり当院受診。外来にて施行したCTで肝内胆管の軽度拡張、肝S8に境界不明瞭な腫瘤性病変を認め、低吸収域と高吸収域の混在するモザイク状の形状であったことから肝膿瘍と診断し、同日入院となった。
MRCPでは中部胆管、左肝管の狭窄がみられ、EUSでは中部胆管に低エコー性腫瘤を認め、胆嚢管合流部へも進展している所見であった。ERCでは左肝管、中部胆管に不整狭窄像が見られ、生検にていずれもadenocarcinomaが検出された。経口胆道鏡では同部位に乳頭状の隆起性病変を認め、肝側・十二指腸側への明らかな粘膜内進展はみられなかった。胆管ドレナージおよび抗菌薬の投与により、炎症の改善を認めた。
以上より広範囲胆管癌と診断し、H26年6 月に当院外科にてHPD (幽門輪温存膵頭十二指腸切除術+肝左葉切除術)を施行した。病理組織所見では左肝管、上部～中部胆管・胆嚢管、Vater乳頭部にそれぞれ非連続性の腺癌を認め、深達度はいずれも粘膜内であった (Bl , BpdC , Acp, flat type, tub1, pTis, ly0, v0, ne0, pHM0, pEM0, pPV0, A0, pN0,pStage 0)。現在まで再発は認めていない。

032（消）

妊娠中、総胆管結石性胆管炎を契機として診断に至り根治手術を施行した先天性胆道拡張症の1例

[1]JCHO北海道病院　消化器センター、[2]JCHO北海道病院　病理、
[3]JCHO北海道病院　産婦人科
○小泉　忠史[1]、古家　乾[1]、馬場　英[1]、定岡　邦昌[1]、関谷　千尋[1]、
中西　一彰[1]、沢田　尭史[1]、岡田　尚樹[1]、片山　知也[1]、数井　啓蔵[1]、
服部　淳夫[2]、佐々木　瑞恵[3]

症例は30歳、女性。妊娠34週の初産婦。主訴は発熱、上腹部痛。以前肝嚢胞を指摘された以外特記すべき既往なし。現病歴は、平成26年8月に発熱、上腹部痛が出現し切迫早産により近医に入院となった。血液検査ではビリルビン、トランスアミナーゼ、並びに炎症反応の上昇を認めた。CT、MRIでは総胆管が最大100mm大に嚢状の拡張を認め、拡張した胆管内に多数の結石を認めた。先天性胆道拡張症、総胆管結石性胆管炎を合併した切迫早産の診断で入院第3病日に当院産婦人科へ母体搬送された。子宮収縮抑制薬使用にても切迫早産のコントロールがつかず帝王切開を先行する方針とした。当院入院当日に帝王切開を施行し、その後ERC下に拡張した総胆管にENBDチューブ留置を行った。胆道ドレナージ後に撮影したMRCPでは、拡張した総胆管から胆嚢管が分岐しており、明らかな肝内胆管の拡張は認めなかった。また、膵胆管合流異常が疑われた。戸谷分類Ia型の先天性胆道拡張症の診断で、胆管炎の鎮静化を待ち当院外科にて胆管切除、胆道再検、胆嚢摘出術を施行した。病理結果では悪性所見は認めなかった。母児共に経過良好で退院となった。先天性胆道拡張症は人口10万～ 200万人に1人程度の有病率であり稀ではあるが、アジア人特に日本人に多く(10万～ 20万人に1人程度)、男女比は1：3で女性に多い。本疾患では高率に胆道癌を合併するため診断確定後は原則として拡張した胆管の切除が必要となる。60%以上が10歳代に診断されるが、2.6 ～ 7%とまれに妊娠中に診断される症例もある。その場合は胆管炎や胆嚢炎、膵炎の合併を契機とすることが多い。本症例では拡張した胆管が肝嚢胞と診断されていたことから、今回まで診断がつかなかったものと考えられた。妊娠中に胆管炎、胆嚢炎、膵炎等の合併症が見られた場合は保存的治療で妊娠継続が可能か妊娠中断を選択する必要があるかといった判断が必要であり、治療方針決定については産婦人科医との連携が重要と考えられた。

033（消）
肝右葉切除後4年後に胆管炎を発症した縫合糸を核とした胆管異物の一症例

[1]日鋼記念病院　消化器センター、[2]日鋼記念病院　病理診断科
○内海　喜晴[1]、横山　和典[1]、渡部　真裕子[1]、趙　智成[1]、岸　宗佑[1]、根間　洋明[1]、脇坂　和貴[1]、本間　友樹[1]、喜納　政哉[1]、高田　譲二[1]、浜田　弘巳[1]、藤岡　保範[2]

急性胆管炎は胆石症や悪性狭窄を主な成因として発症するが、近年は胆道手術や非手術的胆道操作が原因の胆管炎が増加している。今回我々は肝右葉切除術後に発症した胆管異物による急性胆管炎の一症例を経験したので報告する。症例は77歳、男性。肝内胆管細胞癌で肝右葉切除、尾状葉切除術が施行され、gemcitabineによる約1年間の術後補助化学療法が施行されて、再発を認めなかった。その後の経過中には軽度のALPやASTの一過性の上昇が認められたが、臨床症状もないために観察されていた。術後約4年後に発熱と倦怠感を主訴に当科を受診して血液生化学検査所見で胆管炎が疑われた。CTでは胆管閉塞機転を指摘できなかったが、MRCPで胆管内に索状のsignal voidを認めた。EUSでは総胆管内に音響陰影を伴わない線状高エコー病変を認めた。胆管炎の成因除去目的に乳頭切開術を施行して病変を摘出した。病理組織学的にはビリルビンの血漿構造物を含む繊維状構造物で、性状から変性した縫合糸の可能性が示唆された。本例の病変はCTでは指摘できないためにその発生時期は不明であるが、胆道手術歴のある症例では胆管異物の存在も念頭に精査をおこなう必要があると思われた。

034（消）
経皮経肝ルートによる術後良性胆道狭窄治療例

[1]函館市医師会病院　消化器内科
○山科　哲朗[1]、岡和田　敦[1]、熊谷　研一[1]

術後良性胆道狭窄は胆道系手術後に遭遇する合併症で、頻度は稀であるが治療に難渋する場合が多い。治療法の選択を誤ると患者のQOLを著しくそこなうばかりではなく、肝内結石の症の合併あるいは胆汁性肝硬変症となり、不幸な転帰をたどることがあるため、慎重な治療にあたる必要がある。今回我々は2010年より2015年の約5年間に術後4例のPTPBルートで治療を行った術後良性胆道狭窄を経験した.1例目は胃噴門癌の術中総胆管損傷、2例目は膵頭部癌術後間もなく発症した吻合部狭窄、3例目は当院で約15年前に肝門部胆管癌で肝右葉切除を受けた症例、そして4例目も肝門部胆管癌で手術を受けた症例である.幸いにも症例は4例と少なく、そのため治療方針の妥当性を検討するまでには行かないが、2例目と3例目に関しては画像を提示して報告する.尚、何れの症例も長期観察が必要であり今後とも慎重に経過を追うことが必要と考えられた.

035（内）
アミロイド沈着を伴った胃MALTリンパ腫の1例

[1]北海道大学　卒後臨床研修センター、[2]北海道大学病院　光学医療診療部、[3]北海道大学　消化器内科、[4]北海道大学病院　病理部
○斉藤　里佳[1]、小野　尚子[2]、加藤　元嗣[2]、津田　桃子[3]、宮本　秀一[3]、大野　正芳[3]、水島　健[3]、清水　勇一[3]、坂本　直哉[3]、畑中　佳奈子[4]、松野　吉宏[4]

症例は61歳女性。心窩部痛を主訴に近医を受診したところ、上部消化管内視鏡検査(EGD)にて体部に胃潰瘍を指摘された。生検でアミロイドーシスと診断されたため、精査加療目的に当院へ紹介となった。抗潰瘍薬にて治療されていたため、当院での初回EGD施行時には潰瘍は瘢痕化していたが、胃角大彎に周囲にわずかに粘膜欠損を伴う褪色域が散在していた。アミロイドーシスに対し全身精査を行ったが、膠原病や骨髄腫などの背景疾患はなく、心・神経・腎アミロイドーシスの所見は認めなかった。また、十二指腸や大腸の生検でもアミロイドの沈着は認められず、胃限局性のアミロイドーシスと診断し、抗潰瘍薬の投与にて経過観察となった。アミロイドタイプは、ALκであった。胃病変は潰瘍性病変の増悪や改善を経て、敷石状の病変となり、3年目の生検で小型リンパ球の集簇とlymphoepithelial lesionの所見を認め、extranodal marginal zone B-cell lymphoma of mucosa-associated lymphoid tissue(MALT)の診断に至った。In situ hybridizaionではIgκ優位の形質細胞が確認された。再度ステージングのため精査を行ったが、リンパ腫病変は胃内に限局しており、*Helicobacter pylori*除菌治療を行い、今後評価予定である。アミロイド沈着を伴うMALTリンパ腫の報告は稀であり、本病態に対する除菌治療の有効性や予後は明らかではない。文献的考察を加え報告する。

036（内）
10年の経過の中で自然寛解をきたした十二指腸原発ろ胞性リンパ腫

[1]釧路労災病院　消化器内科・腫瘍内科、[2]釧路労災病院　病理
○山村　貴洋[1]、宮城島　拓人[1]、平田　甫[1]、中島　正人[1]、鈴木　和治[1]、八木澤　允貴[1]、高坂　琢磨[1]、小林　良充[1]、工藤　大樹[1]、高橋　一宏[1]、太宰　昌佳[1]、曽我部　進[1]、小田　寿[1]、高橋　達郎[2]

近年の内視鏡技術の発達により消化管ろ胞性リンパ腫が多く認識されるようになり、WHO血液腫瘍分類第4版(2008年)では、ろ胞性リンパ腫の亜型として消化管ろ胞性リンパ腫が独立して記載された。その多くは病変の主座が十二指腸下行脚にあり、肉眼的にも白色顆粒状隆起として認められる。組織学的には低悪性度であり、その多くは播種することなくまた組織学的にも悪性度が高まることがないため、経過観察すべき予後良好なリンパ腫とみなされるようになってきているが長期経過を追った例はまだ少ない。今回我々は、発見後10年以上詳細に内視鏡的形態を観察し、自然寛解を認めた症例を経験したので文献的考察を加え報告する。症例は発症時55歳男性。2003年の人間ドックで十二指腸下行脚に隆起性病変を認めた。生検で悪性リンパ腫が疑われ精査目的に当科紹介。前医でH.pylori陽性が判明し、紹介時はすでに除菌されていた。内視鏡所見は、Vater乳頭部の高さに一致して白斑を伴った隆起性病変を認めまたその周囲は白色顆粒状小隆起が多発していた。超音波検査では第II層を中心に一部第III層に浸潤する高さ5mm程度のhypoechoic massとして描出された。生検病理所見はCD10,20,bcl2陽性のろ胞性リンパ腫(WHO Grade1)であった。全身精査で播種性病変を認めず、十二指腸原発悪性リンパ腫と診断した。当時は治療コンセンサスが得られておらず、手術、全身化学療法、放射線療法などが考慮されたが、悪性度が低い限局したろ胞性リンパ腫であることから、十分なインフォームドコンセントのもと定期的な経過観察とした。その後の内視鏡フォローアップでは形態的にほとんど変化は認めていなかった。2009年の内視鏡生検でcentroblastが散見されWHO Grade2とされたがそれ以上の組織学的形態変化はなかった。2012年の内視鏡ではVater乳頭部の高さに白色顆粒状の局面が広がるが、縮小傾向を認めた。また目立った隆起も消失していた。2013年には白色顆粒状領域は消失。10年目に内視鏡的自然寛解を確認した。2014年にも寛解は持続し組織学的にもリンパ腫との診断は得られていない。

037（内）

食道静脈瘤上に発生した食道表在癌に対し、内視鏡的静脈瘤結紮術（EVL）施行後に内視鏡的粘膜下層剥離術（ESD）で一括切除し得た1例

[1]札幌医科大学　腫瘍・血液内科学講座
○今川　貴之[1]、佐藤　康史[1]、大沼　啓之[1]、在原　洋平[1]、大須賀　崇裕[1]、佐藤　昌則[1]、河野　豊[1]、宮西　浩嗣[1]、林　毅[1]、佐藤　勉[1]、小船　雅義[1]、瀧本　理修[1]、加藤　淳二[1]

【背景】近年、食道癌に対するESDが普及し良好な成績が報告されているが、様々な合併症により治療選択に難渋する症例も経験される。今回我々は食道静脈瘤上に発生した食道表在癌に対し、EVL施行後にESDにて一括切除し得た1例を経験したので文献的考察を含め報告する。
【症例】78歳男性。胃癌術後、肝硬変および肝細胞癌で当科通院中、スクリーニングで行われた上部消化管内視鏡検査で胸部食道にLm, F3, Cb, RC (-)の食道静脈瘤を認められた。また、食道静脈瘤上にルゴール不染を伴った扁平隆起性病変を認め、同部位より生検を行ったところ扁平上皮癌と診断された。拡大内視鏡観察では壁進達度はT1a-MMと考えられ、内視鏡的粘膜下層剥離術（ESD）の相対的適応と判断し、内視鏡的静脈瘤結紮術（EVL）を先行した後に、ESDを施行する方針とした。EVL施行後、静脈瘤の消退および白色瘢痕化を確認し、EVL 40日後にESDが行われた。合併症を認めず、内視鏡的に一括切除が可能であった。病理所見はSquamous cell carcinoma 0-IIc, pT1b-SM1（168μm）, INFb, ly0, v0, pHM0, pVM0であり、ESD後9日目に退院となった。
【考察】食道静脈瘤上に発生した食道表在癌を認めた際の治療選択としては、EVLもしくは内視鏡的硬化療法（EIS）施行後のAPCやESD施行例の報告が散見される。ESD施行例に関しては繊維化や狭窄のため分割切除となる場合が多いが、一括切除は内視鏡的切除後の組織学的評価において、予後の予測、追加治療の必要性を判断する上できわめて重要であると考えられた。

038（内）

胃・大腸に同時重複発症し，内視鏡的に診断・治療し得たアニサキス症の1例

[1]名寄市立総合病院　初期研修医、[2]名寄市立総合病院　消化器内科
○木村　修平[1]、井尻　学見[2]、芹川　真哉[2]、杉山　祥晃[2]、鈴木　康秋[2]

【症例】症例は60歳代女性，主訴は心窩部痛．かれいの刺身を摂取した後より心窩部痛が出現し前医を受診．上部消化管内視鏡検査で胃内にアニサキス虫体の刺入を認め摘出されたが，その後も腹痛が持続するため当科紹介となった．当科受診時は左下腹部に限局する圧痛を認め，血液生化学検査ではCRPの軽度上昇を認めた．腹部CT検査では胃壁のびまん性の壁肥厚に加え、回腸と下行結腸～脾弯曲部に限局性壁肥厚と少量の腹水を認めた．以上より，胃の他部位にアニサキス虫体が残存している可能性や小腸・大腸アニサキス症の合併も考え，当科で上部消化管内視鏡検査を再検し，さらに大腸内視鏡検査を施行した．その結果，胃内にはアニサキス虫体の残存は認めなかったが，大腸脾弯曲部に限局性の浮腫状隆起を認め，項部にアニサキス虫体が刺入していた．このため，鉗子により虫体の摘出を行った．その後，腹痛は消失した．【考察】アニサキス症は消化管のすべての部位で起こり得るが，多くは胃で発症する．腸アニサキス症はアニサキス症全体の12.7%との報告があり，その中でも大腸アニサキス症は0.1~0.9%とごく少数であり，胃アニサキス症と同時重複発症した症例は極めて稀である.大腸アニサキス症は内視鏡検査で虫体を確認できれば確定診断となるが，急性腹症で発症し緊急時の大腸内視鏡が困難な例も多く，腹膜炎やイレウスの診断で外科的切除が施行されることもある．大腸アニサキス症81例の検討では，精査内視鏡で虫体を確認し，摘出したのは38例（47%）と報告されている．本症例では，胃アニサキス症治療後に持続する腹痛と腹部CT所見より腸アニサキス症の重複を考え，速やかに大腸内視鏡を施行し，大腸アニサキス症と確定診断し、内視鏡的に治療し得た．【結語】胃・大腸に同時重複発症し，内視鏡的に診断・治療し得たアニサキス症の1例を経験した．両者の重複を内視鏡で診断し，かつ治療した症例は極めて稀であり，示唆に富む症例と考えられ報告する．

039（内）

下血を主訴とした胃アニサキス症の1例

[1]市立釧路総合病院　消化器内科
○福田　昂一郎[1]、鈴木　一也[1]、赤保内　正和[1]、川上　裕次郎[1]、那須野　央[1]、本間　賢太[1]、米澤　和彦[1]、阿部　敬[1]

吐血・下血の出現を契機に診断される胃アニサキス症は、頻度は低いが存在する。過去の報告では、出血性胃潰瘍を来たす胃アニサキス症は、全体の0.5%とも報告されている。しかし、アニサキス症の発生は、海産魚介類の生食を嗜好する食習慣と強く関連することから、諸外国と比較して圧倒的多数の症例が本邦で発生している。よって、頻度は低いながらも、消化管出血の原因として鑑別に挙げるべき疾患であると言える。今回我々は下血を主訴とした胃アニサキス症の1例を経験し、実際に虫体の刺入部近傍から湧出性出血している動画を撮影した。【症例】80歳男性【主訴】下血(黒色便)【既往歴】胆嚢結石(胆嚢摘出術施行)、頸椎症【現病歴】2014年10月11日夕食でイカの刺身を摂取した。10月12日未明に自宅で黒色便が出現したが、自宅で朝まで経過観察していた。その後、近医受診し、消化管出血疑いで当科紹介となる。来院時診察では、腹部症状はなかったが、直腸診にて黒色便の付着を認め、血液検査ではHb9.3g/dlと貧血を認めた。また、来院後に再度大量下血を認め、一時的な意識レベル低下と血圧低下を認めた。CTでは胃壁に浮腫状変化、脂肪織混濁を認めた。上部消化管出血を疑い、緊急で上部内視鏡検査施行の方針となった。スコープを挿入すると、胃内には鮮血と凝血塊の貯留を認めた。洗浄しながら観察すると、胃体中部大彎の前壁よりに、大彎襞に沿って縦走する2線状の胃潰瘍を認めた。その周堤にアニサキス虫体が刺入しており、近傍からの湧出性出血を確認した。虫体を抜去した後に再度潰瘍周囲の観察し、潰瘍底の肛門側の端に露出血管を認めた。同部位が出血点であることを確認し、クリップ止血法にて止血を得た。止血翌日の上部消化管内視鏡検査(2nd look)では、再出血は認めず、以降は経過良好で退院となった。本症例について、若干の文献的考察を加えて報告する。

040（内）

当科におけるハイリスク症例の早期消化管悪性腫瘍に対するアルゴンプラズマ凝固焼灼療法の検討

[1]札幌医科大学　腫瘍・血液内科学講座、[2]北海道がんセンター　消化器内科
○佐藤　昌則[1]、佐藤　康史[1]、在原　洋平[1]、大須賀　崇裕[1]、大沼　啓之[1]、河野　豊[1]、井山　論[1]、高田　弘一[1]、林　毅[1]、瀧本　理修[1]、小船　雅義[1]、加藤　淳二[1]、佐川　保[2]

【目的】近年，消化器内視鏡機器および診断・治療技術の向上により，早期消化器癌の発見頻度は増加し，内視鏡的粘膜切除術(Endoscopic mucosal resection: EMR))や内視鏡的粘膜下層剥離術(Endoscopic submucosal dissection: ESD)により根治が得られる症例が増えてきている．局所制御の点ではESDは非常に有用な手技であるが，病変によっては治療に長時間を要し，出血や穿孔などの偶発症があり，これらは状況によって緊急手術を要する．また，早期胃癌に対してESDの適応となる対象群は一般に高齢であり，全身状態や併存基礎疾患によりESDの施行が困難な症例にも遭遇する．このような症例に対して，ESDに代わる代替治療としてアルゴンプラズマ凝固焼灼法(APC)が報告がされている．しかしながら，その長期予後を含めた治療成績は不明であった．そこで，今回我々は，全身状態や併存基礎疾患等によりEMR/ESDの施行が困難と判断した症例に対するAPCの有害事象，治療時間，再発率などについて検討した．【方法】当科にて2005年9月から2014年9月までにESD・EMRハイリスク例(人工透析，休薬不可能な抗凝固療法，肝硬変あるいは血液疾患による出血傾向，長時間鎮静困難，担当医が内視鏡的切除困難と判断)の早期の消化管悪性腫瘍(neoplasiaを含む)に対してAPC焼灼療法を施行した61例を後方視的に検討した．【結果】症例は男性48例，女性13例で，標的臓器の内訳は食道6例7病変，胃10例10病変，十二指腸2例5病変，大腸7例7病変であった．平均観察期間45.4か月であった．平均腫瘍サイズは17.0mm，平均治療時間12.0分，平均治療回数は1.79回，局所再発は7/61例(11.4%)であった．治療による有害事象は食道狭窄1例(1.6%)，術後出血が1例(1.6%)，粘膜下気腫3例(4.9%)であった．【結論】ハイリスク症例に対するAPC焼灼療法は治療時間が短く，重篤な有害事象を認めなかった．再発率も他のmodalityと同程度であり，早期の消化管悪性腫瘍ハイリスク症例でのAPCは治療の選択肢となりうると考えられる．

041（内）
当院における放射線直腸炎に対するアルゴンプラズマ凝固療法に関する検討

[1]北海道がんセンター　消化器内科、
[2]札幌医科大学医学部腫瘍・血液内科学講座
○櫻田　晃[1]、佐川　保[1]、松野　鉄平[1]、佐藤　康裕[1]、中村　とき子[1]、
藤川　幸司[1]、高橋　康雄[1]、佐藤　康史[2]

【背景】悪性腫瘍に対する集学的治療法のひとつとして放射線治療は広く応用されている。一方で、特に骨盤内悪性腫瘍の治療に用いられた場合に放射線腸炎が出現する。出血、腹痛、腸管狭窄・癒着、穿孔、瘻孔を起こし保存歴治療に難渋することも少なくない。これに対して、内視鏡的アルゴンプラズマ凝固療法(Argon plasma coagulation 以下APC)の有用性が報告されている。今回、当院においてAPCを行った放射線直腸炎について臨床的に検討した。【対象・方法】2002年1月から2014年10月までに大腸内視鏡検査を施行し診断した放射線性直腸炎85例のうち、APCを施行した47例を対象とした。治療前の内視鏡所見を千野らの分類に基づきType A:限局した拡張血管(n=23)、Type B:びまん性の拡張血管(n=16)、Type C:拡張血管に伴いびらん・潰瘍を伴う(n=8)に分類し、臨床的特徴について検討を行なった。APCは高周波出力20-40W、アルゴンガス流量1.0-1.2L ／分、通電時間1-2秒で行なった。【結果】APC施行例全体において男女比は29:18、診断時の年齢中央値は74歳(56-86歳)であった。原疾患は泌尿器科癌／婦人科癌／消化器癌／その他でそれぞれ27例／ 15例／ 3例／ 2例であり、うち12例で抗凝固薬を内服していた。放射線治療終了後から診断までの期間の中央値は13ヶ月(0-232ヶ月)であり、治療前の平均Hb値はType Aで11.8g ／ dl（8.7-14.7g ／ dl)、Type Bで10.2g ／ dl（4.3-14.6g ／ dl)、Type Cで10.7 g ／ dl（9.7-11.6g ／ dl)であった。施行したAPCの回数(1回／ 2回／ 3回／ 4回以上)は、Type Aでは18例／ 2例／ 1例／ 2例、Type Bでは3例／ 7例／ 5例／ 1例、Type Cは4例／ 3例／ 1例／なしであり、Type B・Cでは施行回数が多い傾向があった。APCを3回以上施行した症例については、一部でメサラジンによる経肛門的治療等を併用したものがあった。また、APCに伴う難治性の潰瘍を生じた症例もあった。【考察】放射線性直腸炎に対してAPCを施行した治療成績はおおむね良好であったが、治療に難渋する症例もあった。

042（内）
超高齢者総胆管結石症例に対する内視鏡治療の安全性についての検討

[1]市立室蘭総合病院　消化器内科
○飯田　智哉[1]、金戸　宏行[1]、我妻　康平[1]、谷　元博[1]、佐々木　基[1]、
永縄　由美子[1]、村上　佳世[1]、佐藤　修司[1]、清水　晴夫[1]

【背景と目的】近年,高齢化社会の急速な進行に伴って,高齢者に対して内視鏡治療を行う機会が増えている.総胆管結石症は高齢者の罹患率が高いことが知られているが,高齢者は心疾患や脳血管疾患,認知症などを有することが多く,治療方針の選択に難渋することも少なくない.今回,我々は当院における超高齢者総胆管結石症例に対する内視鏡治療の安全性について検討を行った.【対象と方法】2008年9月から2014年10月までに当院で経験した総胆管結石症例に対し内視鏡治療が施行された325回を,A群：85歳未満(251回：77.2%),B群：85歳以上(74回：22.8%)の2群に分け,患者背景(年齢,性別,PS,基礎疾患/抗血栓薬内服/利胆薬内服/傍乳頭憩室/乳頭処置既往/再建腸管の有無),内視鏡治療内容(処置時間,ミダゾラム投与量,総胆管径,結石径,結石数,乳頭処置,完全切石率),処置中偶発症(血圧低下や血中酸素濃度低下など)や処置後偶発症(ERCP後膵炎,胆管炎,EST後出血など),偶発症に関連する因子などについて後方視的に検討した.【結果】検討期間内にのべ1016回のERCPが施行され, 32%にあたる325回で総胆管結石症例に対し内視鏡治療が施行された. 患者背景については,B群で有意に女性が多く(A/B群:37.1/71.6%),PS不良で(中央値1/3),脳血管疾患を有する率(22.7/37.8%)や認知症を有する率(4/24%)が高く,過去に乳頭処置を含めた治療歴を有するものが多かった.内視鏡治療内容については,処置時間(39/41分),結石数(中央値1/2個)については有意差を認めなかったが,ミダゾラム投与量(6.2/5.0mg),総胆管径(9.2/11mm),結石径(6.8/8mm),完全切石率(99.5/93%)については有意差を認めた.偶発症の頻度は両群間で有意差を認めなかった.B群で,処置中偶発症と関連する因子は認めなかったが,処置後偶発症とESTの有無には関連を認めた.【結論】85歳以上の群では85歳未満の群と比較して基礎疾患を有することが多く,総胆管径は太く結石径は大きかったが,過鎮静などに留意することで偶発症に差はなく,超高齢者総胆管結石症例に対しても内視鏡治療は安全に施行可能であると考えられた.

043（消）
肝門部領域癌に対する肝動脈合併切除の成績

[1]北海道大学　消化器外科II
○野路　武寛[1]、岡村　圭祐[1]、那須　裕也[1]、鯉沼　潤吉[1]、市之川　正臣[1]、
田本　英司[1]、中村　透[1]、土川　貴裕[1]、平野　聡[1]

背景:肝門部領域癌では、肝門部の解剖学的な特徴から、肝動脈や門脈への浸潤が多く認められ、進展様式によってはそれらの複雑な切除・再建を要することがある。最近は温存すべき肝葉の動脈に腫瘍浸潤が疑われるばあいでも、microsurgeryの技術の安定化にともない、動脈合併切除・再建をともなう術式が施行されるようになった。しかし、本術式techniqueは高難度で術後合併症率も高いとされており、手術適応は慎重とすべきとの報告が多い。目的：当科における肝門部領域癌における肝動脈合併切除の成績を明らかにし、術式の妥当性を検討する。対象患者:2005年1月～ 2014年5月までに当科で根治切除を行った肝門部領域癌200例を対象に検討を行った。比較対象として同時期に胆管癌・肝内胆管癌と診断され、非切除とした90例（非切除群）もあわせて解析した。結果：200例の根治切除例のうち、肝動脈合併切除を行った症例は23例であった（動脈切除群）。このうち19例に対しては動脈再建（動脈―動脈吻合）を行い、4例は非再建とした。肝動脈合併切除を行わなかった177例（標準切除群）の44%、動脈切除群の70%の症例に門脈合併切除を要した(p=0.02)。手術時間の中央値は動脈切除群725分、標準切除群664分であった(p<0.01)。術後合併症（Clavien Dindo分類IIIa以上）の発生率において、両群間に有意差をみとめなかった。また術後死亡率にも有意差をみとめなかった（動脈切除群0%、標準手術群5.1%）。動脈切除群・標準切除群および非切除群の累積生存率は、3年（52%、61%、25%）および5年（28%、47%、0%）であり、動脈切除群と標準切除群には有意差を認めなかったが、非切除群に対しては両群とも有意差を認めた。結語：肝動脈浸潤を伴う肝門部領域癌に対する肝動脈合併切除術は、難度は高い術式であるが、根治切除術の一つとして選択し得ると考えられた。

044（消）
肝門部胆管癌に対する肝門板切除術

[1]北海道大学　消化器外科II、[2]北海道大学病院　病理部
○溝田　知子[1]、岡村　圭祐[1]、那須　裕也[1]、市之川　正臣[1]、鯉沼　潤吉[1]、
野路　武寛[1]、中村　透[1]、田本　英司[1]、土川　貴裕[1]、佐藤　大介[1,2]、
三橋　智子[2]、平野　聡[1]

はじめに:当科では肝門部胆管癌に対する根治術は肝切除術を第一選択としているが, 非浸潤癌の症例, 肝機能が不十分な症例, 重篤な併存症のある症例に対しては, 切離限界点で肝外胆管を切除する肝門板切除術(Hilar Plate Resection; HPR)を行ってきた。今回我々は患者状態を考慮し, 肝門板切除を選択した症例を経験した. 症例：79歳男性. 発熱・右季肋部痛を主訴に前医を受診した. 肝機能障害を認め, 精査にて肝門部胆管癌の診断で当科紹介となった. 慢性閉塞性肺疾患に対し内科治療中であった. 血液検査では軽度肝障害・胆道系酵素の上昇を認めるのみであり, 腫瘍マーカーは正常範囲内であった. 画像検査では肝門部領域胆管内に軟部組織陰影と, 肝内胆管のびまん性拡張を認めた. 左右肝管の壁肥厚や, 肝動脈浸潤などの壁外浸潤を示唆する所見なく,生検結果からも左右肝管への進展は認めなかった. 患者はPerformance Status 1 (高齢・慢性閉塞性肺疾患) であること, HPRにより十分な断端を確保し根治切除が可能であると考えられたことから, 肝門板切除 (肝外胆管切除)・リンパ節郭清・胆管空腸吻合術を施行した. 合併症なく経過し, 術後24日目に自宅退院した. 病理組織学的診断では, Papillary expanding type, 深達度fm, リンパ節転移および各種断端に腫瘍を認めず, R0と診断した. 考察：当科で2000年から2010年までに行った肝外胆管癌に対する肝切除術128例と, 根治切除を目的としたHPR 28例を比較した結果を合わせて報告する. 限定的な適応にて根治的HPRを行った症例の手術成績は, 同時期の肝切除症例と同等であった. しかし根治的な目的でHPRを行った症例でも, 断端陽性症例を多く認め, これらの症例では5年生存率が低くなるため,HPRの適応についてはさらなる検討が必要である.

045（消）
肝外胆管癌術後の多発性肝転移に対し、肝動注化学療法が奏効した1例

[1]伊達赤十字病院　消化器科、[2]伊達赤十字病院　内科、
[3]伊達赤十字病院　外科、[4]札幌医科大学　腫瘍・血液内科学講座
○小柴　裕[1]、久居　弘幸[1]、櫻井　環[1]、平子　匡[1]、池田　裕貴[1]、
宮崎　悦[2]、佐藤　正文[3]、川崎　亮輔[3]、行部　洋[3]、山田　徹[3]、三浦　翔吾[4]

胆道癌の肝転移再発の予後は不良であり、未だ有効な標準的治療法は確立されていない。さらに、肝動注化学療法 (hepatic arterial infusion; HAI)は、臨床的には有用性が認知されながらも生存期間に関与するエビデンスが少ないため、標準治療とはなっていない。今回、肝外胆管癌術後の肝転移に対する全身化学療法不応例に対し、HAIが奏効した1例を経験したので報告する。
症例は82歳、女性。平成23年6月に閉塞性黄疸で入院し、中部胆管癌の診断で同年7月に当院外科で幽門輪温存膵頭十二指腸切除術を施行。病理組織所見では、Bd, circ, 15x15mm, nodular-infiltrating type, tub2, pT2 (ss), int, INFb, ly1, v0, ne1, pN0, DM0, HM0, EM0, pPV0, pA0, R0で胆道癌取扱い規約第6版に基づいて、総合的進行度IIであった。
同年12月のCTで肝S6に18mmの転移巣を認めた。Gemcitabine による化学療法を1コース施行したがPDであり、平成24年1月にgemcitabine / cisplatin を1コース施行したが、多発肝転移を来たし、CA19-9も著明に上昇した。
平成24年2月に肝動注リザーバーを留置し、5-FU (d1-5) / gemcitabine (d1)によるHAIを開始した(2週毎)。4コース終了後の5月のCTで肝転移巣の著明な縮小を認め、腫瘍マーカーも低下した。16コース終了後の平成25年3月に肝動注による肝膿瘍を来したが、保存的に軽快した。CTおよびEOB-MRIでは肝内に明らかな転移巣を認めず、18コース施行した。現在まで肝転移は認めず、CA19-9は正常である。

046（消）
当科における胆道癌に対するS-1併用放射線化学療法の成績

[1]札幌医科大学　腫瘍・血液内科学講座、[2]札幌医科大学　放射線医学講座
○小野　道洋[1]、石渡　裕俊[1]、林　毅[1]、植村　尚貴[1]、在原　洋平[1]、
佐藤　昌則[1]、佐藤　勉[1]、宮西　浩嗣[1]、佐藤　康史[1]、瀧本　理修[1]、
小船　雅義[1]、染谷　正則[2]、坂田　耕一[2]、加藤　淳二[1]

【背景】胆道癌において切除が唯一の根治方法であるが、多くの症例が診断時に手術不能である。切除不能例においてはGemcitabine(GEM)とCDDPの併用療法が標準とされているが、生存期間中央値(MST)11.7ヶ月と満足できるものではなく新たな治療法の開発が必要である。一方、胆道癌に対する放射線化学療法(CRT)は、比較試験は行われていないが有効とする報告もある。また、近年局所進行切除不能膵癌においてCRTは標準治療の一つと位置づけられている。当科では他臓器転移がない切除不能胆道癌に対してS-1併用CRTをPilot studyとして行ってきた。【目的】当科における胆道癌に対するS-1併用CRTの成績を明らかにする。【対象と方法】2010年10月～2013年11月までに当科で診断した胆道癌82例のうち、S-1併用CRT(外照射50.4Gy/28Fr、照射日にS-1 80mg/m2/day投与)を施行した9例を対象とした。患者背景(男女比、年齢、全身状態、原疾患、組織型、切除不能因子)、有害事象、CRTの完遂率、後療法、予後と転帰について検討した。全身状態と有害事象の判定には各々ECOGのPS分類とCTCAE v4.0を用いた。【結果】男/女は5/4、年齢中央値79才(43～82)、PS(0/1/2)は3/4/2、腫瘍局在は肝内5、肝門部1、遠位3で、組織型は全例腺癌であった。切除不能因子は垂直方向進展4、PS2 2、リンパ節転移1、水平方向進展1、高齢1であった。有害事象はGrade(G)4は認めなかったが、G3を55.6%(5/9)に認め、食欲不振2、好中球減少1、下痢1、鬱病1であった。CRT完遂率は55.6%(5/9)であったが、PS 0/1の7例においてはCRT完遂率71.4% (5/7)と良好となる傾向が見られた。CRT中止理由は全例G3の有害事象であり、病状進行による中止は認めなかった。CRT完遂後の後療法はPS0 2例、PS1 例で施行され、GEM+CDDP1、S-1+GEM1、GEMであった。MSTは22.4ヶ月(1.5～38.4ヶ月)で、7例が死亡しており、原病死5/他病死2で治療関連死は認めなかった。【結語】胆道癌におけるS-1併用CRTはPS 0/1であれば認容性は良好であり、予後延長に寄与できる可能性がある。

047（消）
十二指腸乳頭部神経内分泌癌の2例

[1]札幌北辰病院　消化器内科、[2]札幌北辰病院　外科、
[3]札幌北辰病院　病理診断科
○高木　智史[1]、小笠原　倫子[1]、今井　亜希[1]、吉田　純一[1]、豊島　雄二郎[2]、
旭　火華[2]、正村　裕紀[2]、高橋　学[2]、中川　隆公[2]、佐々木　文章[2]、
中西　勝也[3]

神経内分泌細胞癌(neuroendocrine carcinoma; NEC)は、悪性度の高い腫瘍として報告されている。消化管を含むさまざまな臓器に発生しうるが、十二指腸乳頭部より発生するNECは比較的まれとされている。今回、われわれは十二指腸乳頭部に発生したNECの症例を2例経験したので報告する。【症例1】69歳、男性。心窩部痛と発熱を主訴に近医受診したところ、急性膵炎と診断され当科紹介となった。CTなどでは周囲脂肪織炎を伴う急性膵炎の診断であり、主膵管、総胆管の著明な拡張を認めた。上部消化管内視鏡検査では十二指腸乳頭部に露出腫瘤型の腫瘍を認め、生検では低分化腺癌、あるいは小細胞癌の診断であった。十二指腸乳頭部癌と診断し、膵島十二指腸切除術が施行された。病理組織検査では、腺癌成分は認めず小型円形の腫瘍細胞が充実性、索状の胞巣を形成し、免疫染色では神経内分泌のマーカーが陽性であることからNEC、大細胞型(Large cell NEC)と診断された。術後の化学療法は希望されず経過観察していたが、全身状態の悪化あり術後6か月後に入院となった。CTではほぼ全肝が腫瘍により置換されている状態であり、肝不全のため術後7か月で永眠された。【症例2】72歳、男性。平成11年から糖尿病のため当院糖尿病・内分泌科に定期通院中であった。平成24年7月頃から全身倦怠感の増悪、急激な腎機能障害などあり当院腎臓内科に入院となった。入院時の検査で主膵管、総胆管の著明な拡張を指摘され当科紹介となった。上部消化管内視鏡検査で十二指腸乳頭部に15mm大の露出腫瘤型の腫瘍を認め、生検結果からは腺癌の診断であった。血液透析導入後、当院外科で膵島十二指腸切除術が施行された。腫瘍は核異型が目立つ大型細胞よりなり、充実性胞巣を示していた。ChromograninA(+), CD56(+)などの免疫染色の結果からNEC、大細胞型 (Large cell NEC)と診断された。術後の補助化学療法を施行せずに経過観察中であるが、現在のところ無再発生存中である。

048（内）
総胆管結石症に対するendoscopic papillary large balloon dilation (EPLBD)の位置付け

[1]伊達赤十字病院　消化器科、[2]伊達赤十字病院　内科、
[3]伊達赤十字病院　外科、[4]札幌医科大学　腫瘍・血液内科学講座
○久居　弘幸[1]、櫻井　環[1]、平子　匡[1]、小柴　裕[1]、池田　裕貴[1]、
宮崎　悦[2]、佐藤　正文[3]、川崎　亮介[3]、行部　洋[3]、山田　徹[3]、三浦　翔吾[4]

【目的】総胆管結石症に対するendoscopic papillary large balloon dilatation (EPLBD)の有用性と安全性について検討した。
【方法】対象は平成21年4月～平成26年11月にEPLBDにより截石術を施行した総胆管結石症53例 (年齢51～99歳、平均81歳、男性24例、女性29例)。EPLBDはCREバルーン(Boston Scientific)またはGigaバルーン(Century Medical)を使用し、原則胆管炎・膵炎症状改善後に施行した。バルーン径 (10～15mm)は胆管径・結石径を参考に基本的にwaistが消失するまで拡張し、拡張時間は60秒までとした。初回EST施行からの施行時期は0～6570日(中央値7日)であった。検討項目は1) 患者背景、2) 治療成績、3) 偶発症とした。
【成績】1) 再建腸管 (B-II 2例、胃全摘後Roux-en Y 2例)、傍乳頭憩室32例 (60%)、有胆嚢43例 (81%)、有胆嚢結石26例 (49%)、胆管径10.3～26 (平均17.1)mm、EPLBD施行時結石最大径6～26 (平均14.0)mm、結石数3個以上35例 (66%)、抗血栓例内服4例 (8%)、寝たきり5例 (9%)、PEG造設例2例 (4%)、ASA grade (I / II / III / IV)は10 / 25 / 13 / 5であった。2) 初回の截石所要時間は26～155分 (中央値45分)、EMLは23例 (43%)に併用した。截石回数は1回35例 (66%)、2回17例 (32%)、4回1例で、同一入院期間内の截石成功例は47例 (89%)で、不成功の6例は内視鏡的胆管ドレナージを施行し (3例は結石が縮小し後日截石、2例は合流部結石で後日総胆管切開術・胆摘施行)、最終截石成功率は94.3% (50/53)であった3) 早期偶発症では高アミラーゼ血症1例、術中出血3例、後出血 (重症)1例、胆管炎 (軽症)2例に認めた。後期偶発症は胆嚢炎1例 (PTGBDのみ1例、PTGBA後胆摘1例)、結石再発6例 (11.3%、1例は重症胆管炎で死亡)であった。
【結論】EPLBDは有用で安全な手技であるが、胆嚢炎、結石再発を含めた長期予後についてはさらなる検討を要する。

049（内）

胆嚢総胆管結石症例に対する経乳頭的胆嚢ステント留置術およびホルミウムYAGレーザーの検討

[1]イムス札幌消化器中央総合病院　消化器病センター
○林　明宏[1]、丹野　誠志[1]、羽廣　敦也[1]、野村　友祐[1]、山本　浩[1]、
金野　陽高[1]、上野　敦盛[1]、平池　則雄[1]、葛西　和博[1]

【背景】総胆管結石内視鏡治療では，有石胆嚢は再発や合併症を考慮して胆嚢摘出術（胆摘）が推奨されている．しかし基礎疾患のため，胆嚢温存による経過観察が望ましい症例も少なくない．一方，総胆管内を占拠する大結石症例では結石除去に難渋することがある．本検討ではこれらの症例に対して当院で行っている，ホルミウムYAGレーザー（Hoレーザー）を用いた載石術および経乳頭的胆嚢ステント留置術（ETGBS）の有用性を検討した．【対象と方法】ETGBSを施行した38例（平均年齢77.4±11.4歳，男性19例，女性19例），Hoレーザー載石術5例（平均年齢77.8±5.8歳，男性3例，女性2例）を対象として，Hoレーザー載石術成績，ETGBSによる症状改善効果，胆嚢炎再燃有無，ステント留置期間，治療関連合併症，待機的外科治療移行成績について検討した．【結果】ETGBS留置ステントは両端ピッグテール（33例），ストレートタイプ（5例）を使用し，ステント長は70mm（7例），100mm（28例），120mm（2例），150mm（1例）であった．ENGBD→ETGBSを10例，PTGBD→ETGBSを7例,最初からETGBSのみを21例に施行した．ERCP後膵炎を発症した2例を除く28例でETGBS後，経口摂取または経管栄養を再開し，13例に対しては待機的胆摘が施行可能であった．平均ステント留置期間は胆摘施行例で63.7日（9 ～ 160日），未施行例で205.2日（6 ～ 890日）であった．胆嚢炎による死亡例は認めなかった．Hoレーザー載石術施行の平均結石径は20.4±11.2mm，平均施行回数2回（1 ～ 4回），5例中4例で完全排石が可能であった．治療関連偶発症は認めなかった．【結論】手術困難例を含む胆石総胆管結石症例に対して，ETGBSはpalliativeかつbridge therapyとして有用な治療法である．さらに難治性胆道結石症例においてHoレーザーは高い結石破砕効果を有しており,これらを組み合わせることで手術困難例や難治性胆道結石の症例に対応することが可能である．

050（消）

胆管結石診療における超音波内視鏡の有用性

[1]NTT東日本札幌病院　消化器内科
○羽場　真[1]、吉井　新二[1]、川本　泰之[1]、松本　美桜[1]、清水　佐知子[1]、
横山　朗子[1]、赤倉　伸亮[1]

【目的】胆管結石診療における超音波内視鏡(EUS)の有用性を明らかにすること.【対象と方法】2012年4月～ 2014年8月に当院で急性胆管炎を疑って診療を行った165例のうち初期画像検査(US/CT/MRCPのいずれか)にて胆管結石以外の原因による胆管閉塞と診断された症例を除いた95例を対象とした．2013年3月以前(前期群:42例)は胆管結石を疑った場合，全例でERCPを用いて診断し，結石が確認された場合は引き続いて採石を行った．2013年4月以降(後期群；53例)は，画像検査で結石の指摘が可能な場合はERCPによる採石を行った．画像検査で結石を指摘できない場合はEUSによる肝外・肝門部胆管の観察を行い，結石ありの場合にはERCPによる採石，結石なしの場合には保存的治療を行った．ERCPは全例入院で施行し，EUSで結石を認めず外来治療可能と判断された場合は外来で診療を行った．前期群と後期群の間で入院期間・偶発症発生率について比較検討した．【結果】前期群・後期群の患者背景に有意差を認めなかった．前期群42例中,画像検査で結石を認めたのは29例であり，ERCPで結石を確認できなかった2例を除く27例に採石を行った．画像で結石を認めない13例中ERCPで結石を確認できたのは4例で，残り9例はERCPを行っても結石を確認できなかった．後期群53例中，画像で結石を指摘できたのは30例で，全例でERCPでも結石を確認し採石を施行した．画像で結石指摘不可能な23例中EUSで結石ありとしたのは10例であり，全例においてERCPで結石が確認された．EUSで結石なしとした13例中12例は保存的治療のみで胆管炎の改善を認めた(入院7例，外来5例)．EUSで結石を認めなかった13例中1例は重症胆管炎のためにENBDを留置した．前期群：後期群で入院期間中央値は13.5日：7日で有意差を認め($p<0.01$;Mann-Whitney test)，偶発症発生率は19%:7.5%で有意差を認めなかった($p=0.09$;Fisher's exact test).【結論】US/CT/MRCPなどの画像検査で結石が指摘できない場合には，EUSを行うことで正確な結石の存在診断が可能であり，ERCPが必要な患者を選別することが可能であり，入院期間を短縮することができる．

051（消）

当院の総胆管結石採石におけるEPLBD vs LCBDEの比較検討

[1]市立函館病院　消化器病センター　消化器内科、
[2]市立函館病院　消化器病センター　消化器外科、[3]苫小牧日翔病院　外科
○成瀬　宏仁[1]、山梨　香菜[1]、松田　可奈[1]、堀本　啓大[1]、山本　桂子[1]、
大和　弘明[1]、畑中　一映[1]、山本　義也[1]、砂原　正男[1]、倉内　宣明[3]

【目的】近年,大結石,積み上げ型結石等，従来内視鏡下採石(ERCP/E)が困難とされてきた総胆管結石の採石に関して,EPLBDの有用性が報告されている.一方，ERCP/E困難例の採石にはLCBDEは有用である．当院のEPLBDとLCBDE症例に関して後方視的に解析し，手技選択の指標を考察する.【対象】2007.1月～ 2014.9月に当院で加療した総胆管結石症458例中，EPLBD38例，LCBDE108例.【解析結果】EPLBDは全458例中8.3%，ERCP/E群334例中11.4%に施行されていた．LCBDEは全例中23.6%であった．EPLBD施行理由は,ERCP/E可能なEST･EPBDでの採石困難例，積み上げ型結石例で，38例中28例73.8%が結石系12mm以上であった．一方LCBDE施行例中38例35.2%がERCP/E困難例であった．EPLBD群とLCBDE群で(以下EPLBD群・LCBDE群),平均年齢81.6・72.5歳（P<0.001）とEPLBD群において高年齢層が対象となっていた．男女比16：22・63：45(P=0.0921)，手技前ドレナージ率60.5%・58.3%(P=0.8502)，胆管炎併発率76.3%・79.6% (P=0.6515) と有意差を認めなかった．総胆管結石数5.7個・2.9個(P=0.003)，平均総胆管径15.7mm・13.6mm(P=0.0055)，平均総胆管結石径13.8mm・11.0mm(P=0.0048)，積み上げ型比率39.5%・17.6%(P=0.0128)と，EPLBD群で多数大結石，積み上げ型の比率が有意に高かった．手技完遂率は，EPLBD群97.4%（1例が外科的切石術を追加），LCBDE群は94.4%（6例が開腹移行）で，両群に有意差を認めなかった（P=0.6768）．EPLBD群の平均所要時間は27.5分，全EST・EPBD施行例239例の平均所要時間は24.4分で，両者に有意差は認めなかった（P=0.1747）.EPLBD+LapaC施行の平均所要時間は146分，LCBDE+LapaC施行は210分とEPLBD+LapaC施行例で有意に短かった（P=0.0036）.入院期間はEPLBD+Lapa-C群23.7日,LCBDE+Lapa-C群20.6日と両者に有意差を認めなかった（P=0.5138）．有胆嚢結石のEPLBD施行例19例中10例，52.6%がLapaC不能であった.【結論】EPLBDはLCBDE不能例も存在し，ERCP/E可能な高齢者の大結石，積み上げ型結石採石に有用である．ERCP/E不能例も存在し，LCBDEも不可欠な治療法である．

052（内）

内視鏡的乳頭括約筋切開術による乳頭部穿孔に対し、fully covered self-expandable metallic stentを留置し、保存的に治療し得た1例

[1]伊達赤十字病院　消化器科、[2]伊達赤十字病院　内科、
[3]伊達赤十字病院　外科、[4]札幌医科大学　腫瘍・血液内科学講座
○三浦　翔吾[1]、久居　弘幸[1]、櫻井　環[1]、平子　匡[1]、小柴　裕[1]、
宮崎　悦[2]、佐藤　正文[3]、川崎　亮輔[3]、行部　洋[3]、山田　徹[3]、池田　裕貴[4]

ERCP関連手技における十二指腸穿孔はまれではあるが、重篤な偶発症であり、内視鏡的乳頭括約筋切開術（EST）による乳頭部穿孔の頻度は0.3 ～ 1.3%、致死率は7 ～ 14%と報告されている。70%以上の症例で絶食、抗生剤、胆道ドレナージによる保存的治療で治癒が望めるが、後腹膜腔のfluidや腹膜炎があれば手術が必要とされている。一方、近年、乳頭部穿孔や胆管穿孔において、fully covered self-expandable metallic stent（FCSEMS）留置による保存的治療の報告例が散見される。今回、ESTによる乳頭部穿孔に対し、FCSEMSを留置し、保存的に治療し得た1例を経験したので報告する。

症例は67歳、女性。2014年8月上旬より、心窩部痛が出現し、改善なく当科外来を受診。血液検査で黄疸、肝胆道系酵素の上昇、US、CT、MRCPで胆嚢結石を認め、閉塞性黄疸が疑われ同日入院となった。入院後に施行したEUSで総胆管内にdebrisを認め、胆道ドレナージ目的に引き続きERCPを施行した。胆管造影では総胆管内に明らかな結石はなかったが、IDUSではdebrisを疑う所見を認めた。EST施行後、plastic stent留置による胆管ドレナージを施行した。終了後、右腎周囲にairを疑う所見あり、CTにて右腎周囲の後腹膜腔にairを認め、ESTによる穿孔と診断した。再度ERCP施行し、FCSEMS（10mm x 60mm、WallFlex、Boston Scientific）を留置し、絶食、抗生剤投与を行った。腹痛、発熱なく、翌日のCTでは後腹膜のairは減少し、第6病日のCTではairは完全に消失し、炎症反応の上昇もなかったことから食事を開始し、第15病日に一時退院となった。9月中旬に当院外科にて、腹腔鏡下胆嚢摘出術が施行され、その後FCSEMSを抜去した（留置34日後）。

053（消）
門脈圧亢進症性小腸症と診断された2例

[1]北海道大学　消化器内科、[2]北海道大学病院　光学医療診療部、
[3]北海道大学大学院　医学研究科　がん予防内科、[4]中川胃腸科
○大森　沙織[1]、加藤　元嗣[2]、宮本　秀一[1]、大野　正芳[1]、津田　桃子[1]、
水島　健[1]、高橋　正和[1]、中川　学[4]、森　康明[1]、小野　尚子[2]、
中川　宗一[4]、間部　克裕[3]、清水　勇一[1]、坂本　直哉[1]

【背景】門脈圧亢進症の経過中に吐下血に対し上下部消化管内視鏡検査を施行しても，原因となりうる所見がなく，出血源が不明であることがしばしば経験する．近年，小腸内視鏡やカプセル内視鏡により小腸病変の検索が行われるようになってきたが，門脈圧亢進症にともなう小腸病変についてはまとまった報告はまだ少ない．今回，門脈圧亢進性小腸症と考えられる2例を経験したので報告する．【症例1】10代の女性．生後2か月で先天性胆道閉鎖症に対し肝門部空腸吻合術を施行されている．食道静脈瘤からの出血の既往がある．下血，貧血に対する精査目的に当科へ紹介となった．上部消化管内視鏡検査では原因となりうる所見は認められなかった．下部では結腸内に血液が混入した腸液が充満しており消化管出血は明らかであったが，結腸，直腸には出血源となりうる所見はみられなかった．カプセル内視鏡検査を施行したところ，小腸粘膜は浮腫状でびらんを伴っており，血管拡張もみられ，門脈圧亢進性小腸症と診断した．プロプラノロール内服により経過観察中である．【症例2】10代の女性．生後1か月で肝門部胆管空腸吻合術を施行，5歳時に生体肝移植術を施行されている．下血を主訴に近医を受診，貧血の進行がみられ緊急上部内視鏡検査を施行した．食道静脈瘤からの出血はみられなかったため，小腸を含めた精査目的に当院へ搬送となった．腹部造影CT検査では回腸周囲に拡張血管が散見された．下部消化管内視鏡検査でも出血源となりうる所見は認められず，カプセル内視鏡検査を施行したところ，回腸を中心に小腸粘膜は浮腫状であり，びらんを伴っていた．門脈圧亢進性小腸症と診断し,亜硝酸薬を追加し経過観察中である．【結論】門脈圧亢進症に伴う消化管出血については小腸からの出血の可能性も念頭におく必要があると考えられた．

054（消）
小腸穿孔により発症した比較的まれな Enteropathy-associated Tcell lymphomaの1例

[1]KKR札幌医療センター　消化器内科、[2]KKR札幌医療センター　病理科
○横山　文明[1]、関　英幸[1]、鈴木　潤一[1]、菅井　望[1]、石橋　陽子[1]、
大原　克仁[1]、平田　裕也[1]、寺山　敬介[1]、福田　直樹[1]、鈴木　昭[1]、
岩崎　沙理[2]

症例は59歳男性。腹痛を主訴に当院受診した。血液検査で炎症反応上昇を認め、腹部CT検査を行ったところ、小腸腫瘍とその周囲に遊離ガスを認めた。穿孔性腹膜炎の診断で緊急手術を施行し、小腸部分切除を行った。病理組織学的所見からEnteropathy-associated Tcell lymphomaと診断した。小腸原発悪性リンパ腫は全消化管悪性腫瘍中約0.5%と比較的稀な疾患である。多くはB細胞性悪性リンパ腫で、T細胞性悪性リンパ腫は10%程度と比較的稀である。術前診断が困難であり、穿孔あるいはイレウス等の急性腹症により発症し、緊急手術となる場合が少なくない。今回我々は小腸穿孔をにより発症した比較的稀なEnteropathy-associated Tcell lymphomaを経験したので若干の文献的考察を加えて報告する。

055（内）
小腸憩室出血を内視鏡的に止血し得た生体腎移植後の1症例

[1]札幌北楡病院　消化器内科、[2]札幌北楡病院　腎臓移植外科
○梅村　真知子[1]、藤田　典茂[1]、松島　瑠美子[1]、高野　眞寿[1]、片桐　雅樹[1]、
工藤　峰生[1]、東山　寛[2]、三浦　正義[2]

【症例】49歳男性
【既往歴】H20年　慢性腎不全、生体腎移植後
【現病歴】慢性腎不全に対し生体腎移植術後6年。早朝より頻回の下血を認め当科紹介となった。Hb 9.8g/dl正球性正色素性貧血を認めた。
緊急上部消化管内視鏡検査（EGD）で出血源を認めず、下部消化管内視鏡検査（TCS）で結腸に少量の血液残渣と多発憩室を認めるも明らかな出血性病変なし。回腸末端に比較的新しい凝血塊の付着した憩室を認め、同部からの滲出性出血を認めた。止血用クリップにより憩室を閉鎖した。輸血等の保存的加療を開始し、その後下血を認めなかった。第8病日再検したTCSでは、回腸末端にクリップは残存しており、回腸末端より20 ～ 30cm程度の検索で他に憩室を認めなかった。
小腸憩室は比較的稀な疾患であるが、短時間に多量の出血を来す場合があり早期の内視鏡的診断、治療を検討する必要がある。

056（消）
嚢胞状形態を呈し術前診断に苦慮した小腸GISTの1例

[1]札幌北辰病院　消化器内科、[2]札幌北辰病院　外科、
[3]札幌北辰病院　病理診断科
○中村　文彦[1]、小笠原　倫子[1]、今井　亜希[1]、高木　智文[1]、吉田　純[1]、
豊島　雄二郎[2]、旭　火華[2]、正村　裕紀[2]、高橋　学[2]、中川　隆公[2]、
中西　勝也[3]

症例は74歳男性、前医での大動脈瘤術後経過観察目的の造影CTにて腹腔内に7.5cm大の隔壁のある嚢胞性腫瘍を認めたため精査･加療目的に当科に紹介入院となった。腹部造影CT、MRI検査で小腸と連続性があり内部に充実性成分と出血を含む8cm大の多房性嚢胞性腫瘍を認めた。肝転移、リンパ節腫大、他部位の病変などは見られなかった。上下部内視鏡検査では大腸ポリープ以外に特記すべき所見を認めなかった。リンパ管腫、GISTなどが鑑別に挙がり、1年前と比較し増大傾向であり腹痛もきたしていたことから悪性腫瘍も否定できず手術適応と考え、当院外科にて腹腔鏡下小腸部分切除術が施行された。病理組織像では束状に配列する紡錘形細胞が認められ、免疫染色検査にてcKIT(+),CD34(+),SMA(+),S-100(-),Desmin(-)であり、小腸GISTと診断された。GISTは大きさが増大するにつれ出血や壊死を生じることがある。また、大きさにかかわらず、壊死により嚢胞変性を生じることも多く、他の嚢胞性病変との鑑別に注意が必要である。今回、嚢胞状形態を呈し術前診断に苦慮した小腸GISTの一例を経験したので、若干の文献的考察を加えて報告する。

057（内）
カプセル内視鏡にて出血源を同定したサイトメガロウイルス小腸炎の一例

[1]旭川医科大学　消化器・血液腫瘍制御内科
○太田　勝久[1]、内海　辰哉[1]、田中　一之[1]、坂谷　慧[1]、堂腰　達矢[1]、
藤林　周吾[1]、野村　好紀[1]、上野　伸展[1]、嘉島　伸[1]、後藤　拓磨[1]、
笹島　順平[1]、盛一　健太郎[1]、藤谷　幹浩[1]、高後　裕[1]

症例は70歳代男性. 2008年3月に甲状腺原発の非ホジキンリンパ腫(diffuse large B cell lymphoma)を発症し当院血液内科へ紹介. 化学放射線療法にて寛解となったが, 2010年4月に再発し, 化学療法にて再度寛解に至り, 以後2010年8月から再発予防のためにエトポシドの内服を続けながら外来通院を継続していた. 2014年10月に突然の下血をきたし, 前医を受診. 著名な貧血の進行を認め, 当院へ救急搬送となった. 造影CT検査では出血点が明らかでなく,直腸診では黒色便を認めた. 出血源検索のため緊急上下部内視鏡を施行, 大腸内に多量の黒色便を認めるのみで, 出血源は判然としなかった. バイタルが安定していたことから, 保存的治療で経過を見ていたが, 第4病日に再度大量下血をきたした. 小腸出血を疑い血管造影検査を施行したが出血源は同定されず, 第5病日に小腸カプセル内視鏡を施行した. 空回腸移行部付近から肛門側の小腸に多発潰瘍を認め, 出血源と考えられた. 第6病日に経肛門的ダブルバルーン内視鏡を施行, 空回腸移行部に多発潰瘍の所見を認めたが, 露出血管や活動性の出血は認めなかった. 内視鏡的に打ち抜き潰瘍が多発していたことから非ホジキンリンパ腫の再発やサイトメガロウイルス(CMV)腸炎などが疑われた. 潰瘍からの生検では悪性リンパ腫の再発およびCMV感染細胞は認められなかったが、血中CMV抗原(C7-HRP)陽性であったことから, CMV腸炎と診断した. 第11病日よりガンシクロビルを投与し出血は消失、4週間後にはC7-HRPの陰性化を認めた. 第41病日に再度小腸カプセル内視鏡を施行したところ, 小腸潰瘍は改善傾向であり, 出血も認めなかった. 本症例のような化学療法中の原因不明消化管出血において、カプセル内視鏡の有用性が示唆された。また、CMV小腸炎は極めてまれな疾患であり、後天性免疫不全症候群に合併した報告が大半を占めるが、本症例のようにリンパ腫の治療中に発生することも念頭に置く必要がある。

058（内）
食道類基底細胞癌に対して内視鏡的粘膜下層剥離術を施行した1例

[1]北海道大学　消化器内科、[2]北海道大学病院　光学医療診療部、
[3]北海道大学大学院医学研究科　がん予防内科
○水島　健[1]、清水　勇一[1]、高橋　正和[1]、宮本　秀一[1]、津田　桃子[1]、
大野　正芳[1]、大森　沙織[1]、小野　尚子[2]、森　康明[2]、中川　学[2]、
間部　克裕[3]、中川　宗一[2]、加藤　元嗣[2]、坂本　直哉[1]

症例は60歳代、男性。2013年12月、スクリーニング上部内視鏡検査で切歯より31～33cm、前壁に陥凹性病変を認め、同部位の生検より食道扁平上皮癌の診断となった。上部内視鏡で中部食道前壁に発赤調の陥凹を認めた。陥凹内口側にはやや淡黄色調の隆起を伴っており、短軸の周在性は約1/3周性であった。ヨード染色では同部位は不染帯を呈し、口側の陥凹内隆起は一部正常粘膜で覆われていた。NBI拡大観察では同部位はbrownish areaとして認識され、大部分は食道学会分類のB1血管であるが、口側陥凹内隆起ではB3血管及びAVA-Lを認めた。超音波内視鏡検査では第3層の非薄を認め、CTではリンパ節腫大は認めなかった。以上よりT1b、N0、M0、cStageIAの診断となった。同病変に対して診断的に内視鏡的粘膜下層剥離術(ESD)を施行し、最終病理診断は食道類基底細胞癌(Basaloid squamous cell carcinoma:BSC)、0-I+IIc、40×25mm、SM2(1000μm)、ly0、v0、HM-、VM-の結果となった。後日、根治的外科手術を施行したがリンパ節転移は認めなかった。BSCは食道癌の中でも非常に稀な疾患であり、その頻度は0.068～0.4%と報告されている。BSCはSCCと比べ進行が速く転移を伴って発見されることが多いと言われているが、今回、我々は早期のBSCを経験したので、若干の文献的考察を含め報告する。

059（消）
消化器悪性腫瘍による腫瘍崩壊症候群を発症した一例

[1]北見赤十字病院　消化器内科
○滝新　悠之介[1]、岩永　一郎[1]、大原　正嗣[1]、澤田　憲太郎[1]、川岸　直樹[1]、
江平　宣起[1]、上林　実[1]

【緒言】腫瘍崩壊症候群(tumor lysis syndrome ; TLS)とは抗癌剤治療などで大量の癌細胞が急激に死滅する際に, 高尿酸血症, 電解質異常が出現し, それに伴い腎不全, 痙攣, 不整脈などが起きる病態である.
【症例】50代男性
【経過】人工股関節置換術のため近医入院中, 食欲不振・心窩部痛が出現. 血液検査で肝･胆道系酵素の上昇があり, 上部消化管内視鏡検査で食道と胃食道接合部に腫瘍を認めた. CTで多発肝転移も認めたため,当科紹介となった. 当科初診時にはすでに意識障害が出現していた.上記2カ所の病変の組織診はadenosquamous caricinomaおよびadenocarcinomaの診断であったが,腫瘍の進行が急速であること, pro-GRPが異常高値であること, 高カルシウム血症があることから, 内分泌癌を多く含む癌の可能性が高いと考えた. 組織学的再検査をする時間的猶予がないため, 小細胞肺癌の治療に準じて, イリノテカン, シスプラチン併用による化学療法を入院翌日より開始した. 治療後から尿量の低下と意識状態の急速な悪化, AST, LDHの著明な上昇, 高尿酸血症, 高カリウム血症を認めた. 第一に腫瘍の進行によるものと考えたが, 腫瘍崩壊症候群を否定できなかったため, 積極的なハイドレーションを行ったところ, 意識状態, 血液データともに改善した. その後, 外来通院にて化学療法を施行できるまで回復した.
【考察】消化器悪性腫瘍において, 腫瘍崩壊症候群を発症するのは極めて稀であるが, 多発肝転移など腫瘍量が多い症例では腫瘍崩壊症候群を想定して治療することが望ましいと考えられる. 腫瘍崩壊症候群について, 当科で経験した内分泌細胞癌と結腸・直腸癌に対する化学療法の症例について検討を加えて考察し報告する.
【結語】今回我々は上部消化管原発の悪性腫瘍に対して化学療法を行い, 腫瘍崩壊症候群を発症した症例を経験した.

060（内）
口腔および食道内に発症した粘膜優位型尋常性天疱瘡の1例

[1]市立小樽病院
○伊志嶺　優[1]、中垣　卓[1]、矢島　秀教[1]、矢花　崇[1]、安達　雄哉[1]、
後藤　哲[1]、近藤　吉宏[1]

天疱瘡は、皮膚および粘膜に病変が認められる自己免疫性水疱性疾患であり、病理組織学的に表皮細胞間の接着が障害される結果生じる棘融解により表皮内水疱形成を認め、免疫学的に表皮細胞膜表面に対する自己抗体が皮膚組織に沈着する、あるいは循環血中に認められることを特徴とする疾患と定義される。天疱瘡は尋常性天疱瘡、落葉状天疱瘡、その他の3型に大別される。
その中で尋常性天疱瘡は最も頻度が高く、その特徴的臨床所見は、口腔粘膜に認められる疼痛を伴う難治性びらん、潰瘍である。口腔粘膜以外に、口唇、咽頭、喉頭、食道、眼瞼結膜、膣などの重層扁平上皮が侵される。
今回我々は、皮膚病変を伴わず、口唇、口腔および食道における比較的限局した粘膜病変を認める粘膜優位型尋常性天疱瘡の1 例を経験した。症例は79歳男性。主訴は口腔内の疼痛を伴うびらんであり、前医で上部内視鏡検査を施行したところ、食道多発潰瘍を認めたとのことで当科紹介となった。当科で施行した上部内視鏡検査では、食道に多発する上皮剥離と血豆様所見および数個の黄白色透明な水疱形成を認め、尋常性天疱瘡による食道病変が疑われた。同病変部からの組織学的検査では確定診断に至らなかったものの、血清学的検査にて抗デスモグレイン3抗体の高値を認め、皮膚科的精査および加療目的に他院へ転院となった。
口腔病変および食道粘膜に病変をきたす原因疾患は多岐にわたり、腫瘍病変、細菌感染、真菌感染、ウイルス感染、自己免疫疾患などがあげられる。尋常性天疱瘡は頻度は低いものの難治性で予後は悪く、早期診断と治療が望まれる。口腔や食道粘膜に病変をきたす鑑別疾患として、同疾患を念頭に診断することが必要と考えられた。

061（内）
当科における食道癌化学放射線療法後の晩期障害の検討 －食道狭窄に対するバルーン拡張術の治療成績－

[1]札幌医科大学　腫瘍・血液内科学講座
○在原　洋平[1]、佐藤　康史[1]、大沼　啓之[1]、大須賀　崇裕[1]、佐藤　昌則[1]、河野　豊[1]、林　毅[1]、宮西　浩嗣[1]、佐藤　勉[1]、小船　雅義[1]、瀧本　理修[1]、加藤　淳二[1]

【背景・目的】近年、進行食道癌に対する化学放射線療法(CRT)は手術に匹敵する有力な治療オプションとなりつつある。当科では、これまで進行食道癌に対してNedaplatin, 5-FU放射線同時併用療法(NF-R、CCP 2006)ならびに、さらなる局所制御率の向上を期待しDocetaxel、Nedaplatin、5-fluorouracil、放射線同時併用療法(DNF-R)のphase Ⅰ / Ⅱ 試験を行い良好なCR率(82%)と長期予後(PFS中央値21ヶ月)を報告してきた(ASCO-GI 2015)。一方で、長期CR例においては晩期障害が問題となり、中でも食道狭窄は、QOLへの影響が大きく治療に難渋することが多い。そこで、当科で施行したCRT後食道狭窄に対するバルーン拡張術の成績を報告する。
【方法】当科において根治的食道癌 CRT 後の食道狭窄に対し、バルーン拡張術を施行した症例を後方視的に検討した。
【結果】DNF-R・NF-Rの食道狭窄の発生率は、7.1% (2/28)と3.9% (2/51)であった。5症例(全て男性)に対し、合計で25回の拡張術を施行した。観察期間中央値は94（4-138）ヶ月、年齢中央値65（62-76）歳、治療前のStage Ⅱ/Ⅲ/ⅣA(1/2/2)例、T2/3/4(1/2/2)例、病変部位はCe/Mtが1/4例であった。CRTのレジメンはDNF/FP/NFが2/2/1例、外照射の総線量は平均で56.8Gyであり、2例では腔内照射が追加施行されていた。CRTから狭窄出現までの期間の中央値は14(1-103)ヶ月であり、全例が狭窄径9mm未満であった。最大拡張径の平均は14.9mm、手技的成功率は100%であり、自覚症状の評価尺度であるdysphagia gradeの中央値は拡張術前後で2点から0.5点へ改善を認めた(p=0.001)。また、開存期間中央値は6(1-52)ヶ月であった。追加処置を要する重篤な合併症の発症は認めなかった。
【結語】食道癌CRT後症例に対するバルーン拡張術は成功率が高く安全に施行可能であった。

062（消）
ダビガトランによる食道炎の1例

[1]NTT東日本札幌病院　消化器内科
○高橋　さゆみ[1]、松本　美桜[1]、井上　雅貴[1]、清水　佐知子[1]、川本　泰之[1]、羽場　真[1]、横山　朗子[1]、吉井　新二[1]、赤倉　伸亮[1]

症例は80歳男性。心房細動にて約2年前よりダビガトラン220mg/日を服用していた。数日前からの食欲不振・黒色便と黒色嘔吐が出現したため当院受診。血液検査上貧血は認めなかったが、緊急内視鏡では食道裂孔ヘルニアと、中部食道から下部食道にかけて白色の膜様付着物を伴う縦走潰瘍を全周性に認めた。ダビガトランによる食道炎を第一に疑い、循環器内科に連絡の上、ダビガトランをエリキュースに変更し、プロトンポンプ阻害剤の内服を開始した。1か月後に内視鏡再検したところ、潰瘍性病変は改善を認め、自覚症状も消失していた。以後現在まで再燃なく経過中である。
薬剤性食道炎の起因薬薬剤としては抗生物質が最多であり、次いでカリウム製剤が多いとされているが、最近はダビガトランによる食道潰瘍の報告が散見されている。
ダビガトランは、ワルファリンとダビガトランの比較試験であるRE-LY試験にて、ワルファリンに比して胃食道逆流症や上腹部痛などの消化器症状の発現が多いことが報告されているが、食道潰瘍形成の報告はない。潰瘍形成の原因としては、剤型が大きく食道に停滞しやすいことと、添加物である酒石酸が原因との見解が多いが、酒石酸は他の薬剤でも使用されており、潰瘍の報告はないため、ダビガトランの主成分による影響も否定できないという意見もある。
今後症例を集積し、さらなる検討が必要である。

063（消）
低分化型バレット食道癌の一例

[1]恵佑会第2病院　消化器内科、[2]恵佑会札幌病院　外科
○岡原　聡[1]、高橋　宏明[1]、栗原　義弘[1]、大橋　広和[1]、工平　美和子[1]、菅原　伸明[1]、小平　純一[1]、松本　岳士[1]、小池　容史[1]、吉川　智宏[2]、木ノ下　義宏[2]、細川　正夫[2]

【症例】68歳男性。健診にて軽度貧血を指摘され、近医にて消化管内視鏡検査を受けた際、上部消化管所見として逆流性食道炎に加え、バレット食道と、その中に多発する0-IIc病変を認め、生検にて低分化型腺癌と診断されたことから、H21年7月当院紹介となった。上部消化管内視鏡検査にて、食道裂孔ヘルニアとgradeBの逆流性食道炎、バレット食道(C9M10)を認め、(1)Mt 32cm 後壁 ϕ0.8cm 0-IIc m2 s/o、(2)Lt 33cm 後壁 ϕ1.2cm 0-IIc sm2 s/o、(3)Lt 35cm 後壁 ϕ1.5cm 0-IIc sm2 s/oの3病変を認めた。CT等にてリンパ節転移を認めないため、cT1bN0M0stageIとして同年8月に食道癌根治術胃管再建3領域郭清を施行した。病理結果は、(1)は高分化型腺癌であったが、(2)および(3)はsigを含む低分化型腺癌であり、深達度はすべてMであった。また、バレット食道内には、指摘された3病変以外にも多数の高分化型M癌の散在を認め、pT1aN0M0stage0であった。術後5年1ヶ月間、再発なく経過している。日本におけるバレット食道腺癌の頻度は、食道癌全体の約3.7%前後といわれ、ここ最近は増加傾向にある。バレット食道腺癌のうち、低分化型で特にsigの成分を含む症例は稀で、欧米でもバレット食道癌＋EGJ癌の17-18%、バレット食道癌のみでは6%ほどの頻度と言われている。バレット食道癌における低分化型腺癌は、高分化型から徐々に低分化へ脱分化し発生すると考えられているが、本症例は早い段階から低分化型癌が発生しており興味深く、若干の文献的考察を加え報告する。

064（消）
当科における食道T1a-MM・SM癌に対するESD後追加治療の治療成績

[1]札幌医科大学　腫瘍・血液内科学講座、[2]札幌医科大学　放射線治療科
○大沼　啓之[1]、佐藤　康史[1]、井畑　壮詞[1]、大須賀　崇裕[1]、植村　尚貴[1]、林　毅[1]、佐藤　勉[1]、宮西　浩嗣[1]、堀　正和[2]、中田　健生[2]、染谷　正則[2]、小船　雅義[1]、瀧本　理修[1]、坂田　耕一[2]、加藤　淳二[1]

[背景・目的] 食道表在癌に対するESDの適応はT1a-MM, SM1癌に拡大される傾向にあるが,切除後の追加治療の適応および至適治療法については確立していない. 当科では術前T1a-MM, SM1と予想される症例においても侵襲の少ないESDを先行し,病理結果により追加治療を考慮しており,追加治療の第一選択としては化学放射線療法(CRT)を行っている. 当科にてESDを施行した同対象の治療成績を解析し, CRTの適応基準,治療方針の妥当性について検討した.
[対象・方法]2007年4月から2014年11月にESDを施行したcN0の食道癌MM, SM1扁平上皮癌88症例98病変を対象とした. 追加治療の適応は低分化型,脈管侵襲陽性,浸潤形式INFcとした. CRTのレジメンは5-FU+Nedaplatin2コース, RT 41.4Gy/23fr/5wks (5days/week)を基本とした. 一括完全切除率, 腫瘍径, 分化度, 脈管侵襲, 浸潤形式, 追加治療の有無, 方法および副作用・合併症, 予後を検討した.
[結果]MM-SM1癌は8症例, 9病変(MM: 5病変, SM1: 4病変)であった. 1)一括完全切除率は100%, 2)腫瘍長径 16 (5-35)mm, 3)分化度 高・中分化/低分化 7/2. 4)脈管侵襲陽性例はMM癌1例, SM1癌2例, 5)浸潤形式 INFa/b/c：5/2/2 病変であった. 6)全8例が追加治療適応症例であり, 追加治療拒否2例を除く6例でCRTが施行された. Grade3の好中球, 血小板減少を各2例で認めたがその他のGrade3以上の急性期有害事象はみられず, 全例がCRTを完遂した. 遅発性有害事象は1例でGrade2の肺臓炎を認めたが, ステロイド投与にて軽快した. 観察期間中央値56ヶ月(17-93)で, 追加治療拒否の1例でリンパ節再発を来したが, その他の症例では再発を認めておらず, 全例が生存中であった.
[結語]ESD後追加治療としてのCRTは忍容可能で再発率, 生存率とも良好であり, 臓器温存可能な低侵襲治療として期待できる.

065（内）

OTSC（Over-The-Scope-Clip）を用いて閉鎖を試みた胃瘻抜去術後瘻孔閉鎖不全の1例

[1]宮の森記念病院　消化器科、[2]小笠原クリニック札幌病院　消化器内科、
[3]旭川医科大学　第二内科、[4]オホーツク勤医協北見病院　消化器内科、
[5]勤医協中央病院　消化器センター
○真崎　茂法[1]、本城　信吾[2]、山北　圭介[3]、草間　敬司[4]、森田　康太郎[5]、
後藤　哲[5]、西尾　仁[5]、高木　秀雄[5]、古山　準一[5]、森園　竜太郎[5]、
五十嵐　聖名子[5]、水尾　仁志[5]、内沢　政英[5]

症例は71歳女性.
統合失調症, 認知症がベースにあり, 2010年壊死型虚血性腸炎にて左半結腸切除術・横行結腸ストーマ造設術・胃瘻造設術を受け, 経管栄養となった. 療養型病院にて療養され2012年頃から徐々に経口摂取が可能となり2014年7月に胃瘻抜去術が施行された. 胃瘻抜去術から2週間経過するも瘻孔が閉鎖せず胃液漏出が続くため加療目的に当科紹介入院となった. EGD施行, 前庭部前壁に胃瘻抜去後潰瘍を認めた. 瘻孔造影にて瘻孔の開存が確認され胃瘻抜去術後瘻孔閉鎖不全と診断した. 1. OTSC, 2. 外科的瘻孔閉鎖術をご家族に提案したところご家族はOTSCを希望され, OTSCを施行することとなった. 最初に通常の先端フードをつけて種々の体位と体表からの瘻孔圧迫を試しつつスコープをさまざまな位置で瘻孔にあてがい, 瘻孔を吸引可能かどうかを確認した.瘻孔周囲は瘢痕で硬いものの吸引は可能であることを確認,OTSCをスコープに装着し透視下にて位置を確認しつつ瘻孔吸引を試みた. 瘻孔をフード内に吸引したところでクリップをリリースした. 体表からのガストログラフィン注入にて瘻孔閉鎖を確認した. しかしOTSCから2日後胃瘻部から再度胃液の漏出あり, 瘻孔造影を行ったところ, ガストログラフィンの胃内への流入を確認, EGDにてOTSCのわずかに肛側に瘻孔開存が確認された. OTSCから4日後再度透視下EGDにて評価したところ, OTSCは脱落し幽門輪近傍にありフードにて回収した. 瘻孔部は瘢痕で硬く吸引のみでは十分にはフード内に持ち上がってこないことがOTSCが浅くかかり外れた原因と考えられ, OTSCを確実に行うにはアンカー®あるいはツイングラスパー®の使用が必要と思われた. 再度のOTSCはコスト的な問題もあり断念, ご家族と相談し, 統合失調症・認知症があることからいずれまた経口摂取が難しくなる可能性があるため胃瘻を残しておく方針となりPEGを行い療養型病院へ帰院された. OTSCを用いて閉鎖を試みた胃瘻抜去術後瘻孔閉鎖不全の本症例について文献的考察を加え報告する.

066（消）

膵癌早期診断における血清CA19-9値の基準内上昇と画像所見―併存癌出現例からの検討―

[1]札幌厚生病院　第2消化器内科
○北川　翔[1]、宮川　宏之[1]、長川　達哉[1]、平山　敦[1]、岡村　圭也[1]、
奥　大樹[1]、松薗　絵美[1]

【目的】分枝型IPMNは膵癌高リスク群かつ定期検査をされており、経過観察中に通常型膵癌が出現した例(以下、併存癌出現例)を検討することで、膵癌診断の手掛かりが得られると考えられる。画像所見のほか、簡便に測定可能で定期的に測定されている血清腫瘍マーカーのうち、CA19-9の基準値内(37 u/ml以下)での変動に着目し検討する。【方法】併存癌出現例15例に対し、併存癌診断前1年以内のCT・MRI所見をretrospectiveに検討した。また、血清CA19-9値の変動について、37 U/ml以下かつ前値の1.5倍以上の増加をCA19-9の基準内上昇と定義し、画像検査所見との対比を含め検討した。【結果】1) 診断以前のCA19-9測定が1度のみの3例(3例とも診断時に基準内上昇)を除く、12例全例で診断以前にCA19-9の基準内上昇を認めた。　2) 診断以前に基準内上昇を認め、同時期にCTあるいはMRIを施行されていた9例のうち、5例でretrospectiveに併存癌を指摘可能であった。　3) 画像所見のretrospectiveな検討では、併存癌を指摘可能であった例は6例あり、MRCPで所見を有する例はなく、いずれも膵辺縁に併存癌の出現を認めた。　4) 6例中3例は造影CTと単純MRI/MRCPを同時に施行され、いずれも単純MRI/MRCPの方が指摘が容易であった。　5) MRIのT1強調像(in phase)が撮影された4例全例で所見を認め、3例は腫瘤を指摘可能(残り1例は尾側膵炎)であったが、拡散強調像での拡散能低下は1例のみであった。【結論】CA19-9の基準内上昇は膵癌の早期発見に有用と考えられ、MRI T1強調像(in phase)で膵辺縁の所見に注意することが重要である(CA19-9の基準内上昇で拾い上げ、T1強調像(in phase)での所見に着目し診断し得た、最近の2例を提示する)。

067（消）

局所進行膵頭部癌に対して総肝動脈合併膵頭十二指腸切除術（PD-CHAR）による Adjuvant surgery を施行した 4 例

[1]北海道大学　消化器外科II、[2]北海道大学病院　病理部
○市之川　正臣[1]、中村　透[1]、佐藤　大介[2]、上野　峰[1]、那須　裕也[1]、
鯉沼　潤吉[1]、福田　直也[1]、野路　武寛[1]、倉島　庸[1]、海老原　裕磨[1]、
村上　壮一[1]、田本　英司[1]、土川　貴裕[1]、岡村　圭祐[1]、七戸　俊明[1]、
三橋　智子[2]、平野　聡[1]

【目的】切除不能膵癌に対して、化学療法で一定期間病状がコントロールされた場合、集学的治療として根治切除を加える Adjuvant surgery の有用性が報告されている。局所進行膵頭部癌に対し総肝動脈合併膵頭十二指腸切除術(PD-CHAR)を施行した 4 症例の病理学的所見および短期臨床成績について検討する。【方法】2010年12月～ 2014年8月の間に当教室にて PD-CHAR を施行した 4 症例について検討を行った。【成績】4 症例全てで術前に画像検査にて総肝動脈神経叢浸潤陽性と診断し、術前化学療法が施行された。化学療法施行期間は 7-9 カ月で、1 例は放射線療法(45Gy)を併用した。術直前の RECIST 判定は PR 2 例、SD 2 例であった。総肝動脈切除後の再建動脈として 3 例で空腸動脈を用い、1 例で総肝動脈端々吻合を用いた。全例で門脈合併切除を併施した。術後在院日数は 21-54 日で平均 33 日であった。全例で R0 が得られ、総肝動脈浸潤および総肝動脈神経叢浸潤は認め無かったが、1 例は化学療法後の変化と考えられる総肝動脈神経叢の線維化を認めた。症例 1 は術後 21 ヵ月後に腹膜再発し、術後 33 ヵ月後に原病死した。症例 2 は術後 5 ヵ月後に多発肝再発し、術後 10 ヵ月後に原病死した。症例 3 は術後 14 ヵ月後に腹膜再発し、術後 20 ヵ月現在生存中である。症例 4 は術後 4 ヵ月現在無再発生存中である。【結語】PD-CHAR は血管再建に熟練した施設においては比較的安全に施行可能と考えられる。優れた局所制御を可能とする術式ではあるが早期に再発する症例も存在するため、今後とも症例の蓄積を行い適切な症例選択のシステム構築が肝要である。

068（消）

膵癌確診前CT画像の検討

[1]恵佑会第2病院　消化器内科
○大橋　広和[1]、松本　岳士[1]、栗原　弘義[1]、岡原　聡[1]、工平　美和子[1]、
菅原　伸明[1]、小平　純一[1]、小池　容史[1]、高橋　宏明[1]

【背景】当院では、各種悪性腫瘍に対する外科手術および内視鏡治療の後、転移リスクのあるものについてはCTによる長期間のフォローを推奨しており、その経過中新たに浸潤性膵管癌が発見されることも少なくない。【目的と対象】浸潤性膵管癌の確定診断が得られたCTの施行前1年以内にCTを施行した症例につき、腫瘤および膵管拡張等の間接所見の有無等につきretrospectiveに検討を行った。対象は2011年より当院にて上記の条件を満たした28例で、内訳は年齢43 ～ 81歳（中央値72）、男性23例、女性5例。病変の局在は頭部8例、頭体部2例、体部9例、体尾部4例、尾部5例。【結果】確診前CTの施行理由は、術後フォロー 20例（胃癌9例、食道癌5例、大腸癌5例、乳癌1例）、腹痛精査4例、他疾患精査3例、検診二次精査（膵腫大） 1例であった。確診時CTの施行理由は、術後フォロー 18例（胃癌8例、食道癌4例、大腸癌5例、乳癌1例）、腹痛精査5例、黄疸・肝機能障害精査3例、検診二次精査（膵腫大） 1例、他疾患精査1例であった。確診前CTから確診時CTまでの間隔は34 ～ 365日（中央値175）であった。確診前CTは造影CTが19例であり、造影剤アレルギー、腎機能障害等の理由で9例が単純CTであった。確診前CTの検討では、28例中12例に腫瘤の存在が、2例に尾側膵管の拡張が認められ、その他の14例では病変部に全く異常を指摘できなかった。また、確診前CTで所見を指摘しえた14例中6例が単純CTであった（腫瘤5例、尾側膵管拡張1例）。【結語】ある程度の割合でretrospectiveに早期膵癌の指摘が可能であった。早期膵癌を見逃さないためには、個々の読影能力の向上が重要と考えられる。

069（消）
当科における膵癌患者に対するFOLFIRINOX療法の安全性と投与状況の検討

[1]北海道大学　消化器内科、[2]北海道大学病院　腫瘍センター
○村中　徹人[1]、小松　嘉人[2]、林　秀幸[2]、中積　宏之[2]、福島　拓[2]、
結城　敏志[1]、坂本　直哉[1]

【背景】切除不能進行・再発膵癌に対するFOLFIRINOX療法は国際共同第3相試験においてGEM単剤投与に対する優越性を示し、2013年12月に本邦において承認された。
【目的】切除不能進行・再発膵癌患者に対する実地臨床におけるFOLFIRINOX療法の安全性と投与状況を検討する。
【方法】外科的根治切除不能と判断された進行・再発膵癌患者で、2014年1月から2014年11月までに当科でFOLFIRINOX療法が施行された17症例を後方視的に解析した。
【結果】患者背景は年齢中央値67歳 (50-77歳)、PS0が13人、PS1が4人であった。観察期間中央値は5.4ヶ月、病勢進行による中止が9例、不耐による中止が2例、投与継続中が6例であった。安全性に関しては、CTCAE v4.0でGrade 3以上の主な有害事象は、好中球数減少12例(70.6%)、貧血2例(11.8%)、血小板数減少1例(5.9%)、AST増加1例(5.9%)、発熱性好中球減少症3例(17.6%)、悪心2例(11.8%)、食欲不振2例(11.8%)、眼内炎1例(5.9%)であった。FOLFIRINOX療法による治療関連死亡はなかった。relative dose intensityの中央値はオキサリプラチン78.7%、イリノテカン69.4%、5-FU(急速静注)11.0%、5-FU(持続静注)87.5%であった。のべ76回FOLFIRINOX療法を施行し、そのうち33回で減量または延期、あるいはその両方を要した。減量の原因は好中球数減少22回、食欲不振2回と、下痢、発熱性好中球減少症、神経障害が各々1回ずつであり、主な延期の原因は好中球数減少症18回、食欲不振2回と、発熱性好中球減少症、中心静脈アクセスポート閉塞、急性胆管炎、倦怠感、肝機能障害が各々1回ずつであった。
【結語】既報と同様に、Grade 3以上の重篤な有害事象の頻度は実地臨床においてもやはり高く、安全に治療を継続する上では、適切な減量による投与量の調整と、必要に応じた投与の延期を慎重に考慮する必要がある治療法であると考える。

070（消）
進行膵癌に対する膵周囲動脈塞栓術とCPT-11+5FU動注化学療法

[1]札幌共立五輪橋病院　消化器病センター　内科、
[2]札幌共立五輪橋病院　消化器病センター　外科、[3]札幌共立医院　消化器内科、
[4]札幌医科大学　腫瘍・血液内科学講座
○秋山　剛英[1]、本間　久登[1,3]、高橋　稔[1]、大井　雅夫[1]、土居　忠[1]、
保木　寿文[1,4]、古川　勝久[1]、森井　一裕[1]、平田　健一郎[1]、女澤　愼一[3]、
竹内　幹也[2]、菊池　健[2]

【目的】我々はこれまで、進行膵癌に対する膵周囲動脈塞栓術（TPPAE）と肝脾動注化学療法（HSAIC）の有用性について報告してきた。今回、Gemcitabine（GEM）+5-fluorouracil（5-FU）併用動注化学療法に続く二次化学療法としてIrinotecan（CPT-11）+5-FU併用動注化学療法を施行した症例の治療成績をretrospectiveに検討した。【対象および方法】対象は2005年1月から2014年12月までにTPPAEとGEM+5-FU動注療法を行った局所進行または肝転移陽性StageⅣ膵癌のうち、一次治療が無効となった後に二次治療としてCPT-11+5-FU動注療法を施行した 26例（平均年齢62.8歳、男女比10：16）である。GEM+5-FU動注療法（一次治療）の治療効果と一次治療が無効となるまでの生存期間（PFS）、CPT-11+5-FU動注療法（二次治療）を導入後の治療効果と生存期間（OS）について検討した。【結果】一次治療として施行したGEM+5-FU動注療法の有効率は100%（PR 18例、SD 8例）で、一次治療が無効となるまでのPFSの中央値は14ヵ月であった。二次治療として施行したCPT-11+5-FU動注療法の病勢コントロール率は69%（PR 2例、SD 16例、PD 8例）で、二次治療導入後の生存期間の中央値は10ヶ月であった。【結論】CPT-11+5-FU併用動注化学療法は進行膵癌の予後延長を期待できる治療法であり、一次化学療法が無効となった症例に対する二次治療としても効果的である可能性が示唆された。

071（内）
EUSを用い診断および経過観察されたIPMNに関する検討

[1]札幌医科大学　消化器・免疫・リウマチ内科学講座、
[2]札幌医科大学　消化器・総合，乳腺・内分泌科学講座
○伊東　文子[1]、志谷　真啓[1]、若杉　英樹[1]、阿久津　典之[1]、本谷　雅代[1]、
高木　秀安[1]、佐々木　茂[1]、篠村　恭久[1]、今村　将史[2]、木村　康利[2]

【目的】当院のIPMN経過観察例および切除例につき検討する【対象と方法】2014年11月までに，当科にてIPMNと診断し一回以上EUSを施行されたことがある49症例(経過中12例に手術施行)を後ろ向きに検討した.【結果】男女比 26:23，平均年齢 68.4歳，主膵管型：分枝型：混合型5：43：1，観察期間内に同時性・異時性に膵癌の合併がみられたのは 5例(10.2%), また多臓器癌の合併は 5例(10.2%)みられた. 経過観察例の平均観察期間は429.7日. 観察期間内の生存率 89.4%. 嚢胞の部位（頭部：頭体移行部：体部：尾部） 17：1：15：2，診断時の平均嚢胞径 は20mm，平均主膵管径は3.5mmであった. 壁在結節は9例(18.3%)に認め壁在結節高の平均は9.2mmであった. 観察期間中に切除に至った症例は12例，切除までの平均観察期間は872.1日，切除契機は，主膵管径＞10mmが最多で次いで併存膵癌発症によるものがあげられた. 切除標本の組織は 腺腫：上皮内癌：浸潤癌 9：3：1，全例治癒切除であり、観察期間内の生存率は100%. 平均嚢胞径は24.9mm，壁在結節高の平均は10.3mmと、経過観察群の平均と比較し有意差は認めなかったが，主膵管径の平均値において6.2mm(P＜0.0001)と有意な拡張を認めた. 壁在結節の有無で平均主膵管径について比較した所，有群の平均主膵管径は6.2mm，無群は2.7mmとなり有意差を認めた(P＜0.0001).【考察】国際診療ガイドラインでは悪性度の指標として主膵管径，壁在結節の存在が重要な因子とされているが、形態上の分類が基本にあるため、判断に迷う症例を時に経験する。当科での検討からは主膵管所見の評価が治療法決定の上で有用である可能性が示唆された。文献的考察を合わせて報告する。

072（消）
膵リンパ上皮嚢胞の一例

[1]市立室蘭総合病院　消化器内科、[2]同院外科
○佐々木　基[1]、金戸　宏行[1]、我妻　康平[1]、谷　元博[1]、飯田　智哉[1]、
永縄　由美子[1]、村上　佳世[1]、佐藤　修司[1]、清水　晴夫[1]、佐々木　賢一[2]

膵リンパ上皮嚢胞は膵嚢胞性病変の0.5%程度と比較的稀な疾患である。CA19-9の上昇を認めることも多く、画像上も悪性疾患との鑑別が困難な場合は過大侵襲の手術が行われることも少なくない。今回我々は経過により増大傾向を示し、術前診断により比較的低侵襲で診断的治療を行えた膵リンパ上皮嚢胞の一例を経験したので報告する。症例は50歳代の男性。脳梗塞後、糖尿病等で当院通院中。2014年8月中旬にロサンゼルス分類GradeCの逆流性食道炎と同部位からの出血があり、加療目的に当科入院となった。入院時に行った造影CTで膵頭部に膵外性に突出する不均一な厚さの被膜、内部隔壁を伴った47mm大の嚢胞性腫瘤を認めた。病変内部に造影効果なく、被膜、隔壁には造影効果を認めた。MRIではT1で内部等～軽度高信号、T2では高信号、DWIでも高信号。EUSでは腫瘤内部がまだらにhigh echoicなtumorとして確認された。ERPを施行し膵管造影を行ったが、主膵管に狭窄、拡張等の所見は認めず、腫瘤と主膵管の交通も認めなかった。画像所見からは膵リンパ上皮嚢胞を最も強く疑ったが、CA19-9の上昇を認めていたこと、4年前に他科で撮影されていたCTと比し明らかなサイズ増大が認められたこと、年齢等から十分なICの上、同年10月診断的治療目的に開腹手術を施行した。術中所見では腫瘤は膵体部上縁にわずか2mm程度の厚さで連続性を持ち、外方性発育を示していた。最終的に腫瘤と接している膵を一部切離し病変を摘出。腫瘤は内部に隔壁を伴い内腔に粥状物を充満した嚢胞性病変であった。組織学的には内腔の粥状物は角化物であり、嚢胞壁の内腔側は重層扁平上皮に覆われ、その下には胚中心を伴うリンパ組織が確認され、膵リンパ上皮嚢胞の診断であった。その後当科にて経過観察中であるが、特に問題なく経過されている。

073（消）

膵管乳頭粘液性腫瘍(IPMN)と漿液性嚢胞腫瘍(SCN)の鑑別が困難であった一例

[1]KKR札幌医療センター　消化器内科、[2]KKR札幌医療センター　消化器外科、[3]KKR札幌医療センター　病理診断科
○伊藤　聡司[1]、菅井　望[1]、福田　直樹[1]、平田　裕哉[1]、横山　文明[1]、関　英幸[1]、藤田　淳[1]、鈴木　潤一[1]、武田　圭佐[2]、今　裕史[2]、小柳　要[2]、岩崎　沙理[3]、鈴木　昭[3]

【症例】74歳,女性.【現病歴】平成25年より1年間で約10kgの体重減少が心配になり近医を受診.同院で施行された腹部造影CT検査にて膵頭部に多房性嚢胞性病変を認めたため,精査加療目的に当科紹介となった.【経過】当科で施行したCT検査では,膵頭部に37×23×21mm大の境界不明瞭な多房性嚢胞性腫瘤を認め,その尾側の主膵管は5mm以上にびまん性に拡張し,膵体尾部は萎縮していた.MRCPでは,膵頭部の同病変が主膵管と連続しているようにみえた.以上から,混合型IPMNが最も疑われた.EUSを施行したところ,径37mm大の多房性嚢胞性病変でその内部に数mm大の小結節と嚢胞の隔壁の肥厚を認めた.ERCPでは,分枝膵管から造影される嚢胞性病変を認め,尾側の主膵管のびまん性拡張もみられたが,乳頭部の開大や粘液の流出は認められなかった.嚢胞との交通部位から約20mlの膵液を採取し細胞学的に検討したところ,主にIPMAを疑う所見であった.また,上部消化管内視鏡検査にて胃体上部前壁に1cm大の不整なIIc病変を認め,生検にてadenocarcinoma(por-sig)の結果を得た.以上から,膵IPMNと低分化型早期胃癌に対して当院外科にて膵頭十二指腸切除と胃全摘術が施行された.手術検体では組織学的に嚢胞内腔面はほぼ単層で異型の目立たない細胞質が淡明な立方状の細胞に裏打ちされており,SCNを示唆する所見であった.【考察】今回,ERCPやMRCPにてびまん性の膵管拡張や膵管と嚢胞の交通が認められ,膵IPMNが疑われたが,術後検体にてSCNの診断となり臨床上鑑別が困難であった一例を経験した.IPMNは膵管内で増殖・進展しやすく,病理組織学的に腺癌や良性の腺腫を合併していることがあるが,SCNはmalignant potentialのない良性な腫瘍であり,手術適応はないとされている.膵嚢胞性腫瘍の術前臨床診断や手術適応について,若干の文献的考察を加えてここに報告する.

074（消）

Non-polypoid型の分枝型IPMNの臨床像

[1]手稲渓仁会病院　消化器病センター
○南　竜城[1]、真口　宏介[1]、金　俊文[1]、高橋　邦幸[1]、潟沼　朗生[1]、小山内　学[1]、矢根　圭[1]、五十嵐　聡[1]、仙嶽　学[1]、佐野　逸紀[1]、山崎　大[1]

【背景と目的】分枝型IPMN (以下、BD-IPMN)の悪性度評価において結節状隆起(MN)の存在は重要な因子であるが、MNを伴わないBD-IPMNの中にも組織学的悪性度が高い症例を経験することがある。今回、上記をNon-polypoid型BD-IPMNとして、その臨床像を検討し、良悪性での臨床的差異と経過を明らかにすることを目的とする。【対象と方法】2002年1月から2014年3月までに当センターにて外科切除術を行ったBD-IPMNは95例であり、そのうち病理組織学的に高乳頭状隆起を認めなかったBD-IPMN 24例 (25.3%)を対象とした。low/intermediate-grade dysplasia (L/IGD)を良性群、high-grade dysplasia (HGD)、minimally-invasive carcinoma (MI)、invasive carcinoma (IC)を悪性群として以下の検討を行った。検討項目は1) 病理診断、2)切除理由、3) 悪性群の画像所見、4) 悪性群の予後、とした。【結果】1) 良性群が19例、悪性群が5例 (HGD 3、MI 1、IC 1)。2) 良性群ではIPMN自体を切除目的にしたのは6例 (画像4、腹腔内穿破1、患者希望1)、膵炎3例、膵管内出血1例であり、IPMNと別の腫瘍により切除したのが9例 (47.4%;通常型膵癌 (PDAC) 8、SPN 1)であった。 悪性群ではIPMN自体を切除目的にしたのが1例 、膵炎 3 例(60%)、併存PDAC 1例であった。 3) HGDの3例は拡張分枝径中央値 25mm、主膵管径中央値 5mmであり、隔壁肥厚は1例、乳頭開大は1例にみられた。MIの1例は拡張分枝径 29mm、主膵管径 3mmであり、隔壁肥厚と乳頭開大を認めた。ICの1例は拡張分枝径 33mm、主膵管径6mmであったが、経過観察中、嚢胞部に腫瘤の出現を認めた。4) 悪性群5例の切除後観察期間中央値は24.6ヵ月であり、全例で無再発生存中であった。【結語】Non-polypoid型BD-IPMNの悪性群では良性群と比較して特徴的な画像所見に乏しかったが、膵炎を伴う率が高かった。Non-polypoid型BD-IPMNの悪性例の予後は比較的良好であるが、少ないながらも浸潤癌に進展する例があり留意する必要がある。

075（消）

ERCP後膵炎予防におけるdiclofenac経口剤の有用性に関する多施設共同無作為化二重盲検比較試験

[1]札幌医科大学　腫瘍・血液内科学講座、[2]熊本赤十字病院　消化器内科、[3]岐阜大学医学部附属病院　第一内科、[4]伊達赤十字病院　消化器科、[5]鈴鹿中央総合病院　消化器内科、[6]北海道大学附属病院　消化器内科、[7]札幌医科大学　公衆衛生学講座、[8]王子総合病院　消化器科
○石渡　裕俊[1]、林　毅[1]、浦田　孝広[2]、安田　一朗[3]、久居　弘幸[4]、松崎　晋平[5]、河上　洋[6]、奥田　敏徳[8]、小野　道洋[1]、岩下　拓司[3]、池田　裕貴[4]、川久保　和道[6]、坂本　直哉[6]、園田　智子[7]、加藤　淳二[1]

【背景】ERCPは胆膵疾患の診断、治療には不可欠な手技となっているが、術後膵炎(PEP)が2-10%程度に発症し解決しなければならない問題点である。近年PEP発症抑制に対するdiclofeancの有用性が報告されているが、海外で行われた試験は本邦未承認である100mgが使用されていること、乳頭機能不全症例が多く含まれていることなどから、本邦においてその成績をそのまま外挿し、全てのERCP症例に臨床使用することはできない。【目的】PEP予防に対するdiclofeancの効果を二重盲検比較試験において検証すること。【試験デザイン】多施設共同前向き無作為化二重盲検比較試験（UMIN000008109）【方法】2012年7月から2014年8月の期間で、7施設において、乳頭機能不全症例を除く、初回ERCPを目的とする体重50kg以上の患者を対象とした。外見上同一のカプセルに充填された50mgのDiclofenacあるいは乳糖を、ERCPの1-2時間前と2-3時間後に経口投与した。薬剤情報は試験終了まで全ての試験参加者に盲検化された。Diclofeanc群(D群)、Placebo群(P群)の膵炎発症率、およびERCP前後の血清アミラーゼ値、リパーゼ値を比較した。膵炎はCotton基準により評価した。【成績】444例を登録したが、同意撤回や主乳頭到達不能などの除外を除いた426例(D群216例、P群210例)を解析対象とした。膵炎発症率は9.7% vs 9.5%と有意差は認めなかった。重症度（軽/中等/重症）はD群14/6/1、P群は12/4/4であった。治療前、2時間後、24時間後のアミラーゼ値、リパーゼ値は両群間で差を認めなかった。膵炎の危険因子は、膵管造影、手技時間40分以上が多変量解析で有意となった。【結論】経口diclofeanc50mg2回投与によるPEP予防効果は認めなかった。本会ではサブグループ解析の結果もあわせて報告する。

076（消）

Genotype2型C型慢性肝炎に対するSofosbuvir/Ribavirin併用療法の治療成績

[1]北海道大学　消化器内科
○小川　浩司[1]、伊藤　淳[1]、常松　聖司[1]、佐藤　史幸[1]、寺下　勝巳[1]、佃　曜子[1]、中井　正人[1]、荘　拓也[1]、須田　剛生[1]、森川　賢一[1]、夏井坂　光輝[1]、坂本　直哉[1]

【目的】Genotype1型C型慢性肝炎に対してはDirect Acting Antivirals(DAAs)製剤の導入により治療成績が飛躍的に向上した。DAA併用のインターフェロン（IFN）治療、IFNフリーの経口2剤による治療が可能となったが、Genotype2型C型慢性肝炎に対しても強力なDAA治療が期待されている。今回Genotype2型C型慢性肝炎に対してSofosbuvir+Ribavirin併用療法の国内第三相試験が施行されたが、当院で担当した症例の治療効果および副作用について検討した。
【対象】Sofosbuvir+Ribavirin併用療法を施行した2型高ウイルス量のC型慢性肝炎患者6症例を対象とした。年齢中央値51.5（range 37-60）歳、男性/女性 4/2例、全症例が慢性肝炎、Genotype 2a/2b 4/2例、初回治療が5例、PEG-IFN/RBV療法再燃が1例であった。Sofosbuvir 400mg/日、Ribavirin600-1000mg/日(体重換算)を12週間経口投与しSVR12で治療成績を検討した。
【結果】治療開始前の白血球中央値6350/mL、ヘモグロビン14.6 g/dL、血小板20.4万/μL、ALT 41 IU/L、HCV RNAは6.2LogIU/mLであった。HCV RNAは治療開始1週後には1.9 LogIU/mLまで低下、治療開始2週で2例(33%)、3週で4例(66%)、4週で5例(83%)、5週で全例陰性化した。その後もViral breakthrough、再燃を認めず全例SVR12となった。治療4週後には全例ALTは正常化し、治療中の白血球、血小板数には変化を認めなかった。ヘモグロビンは4週目13.1 g/dL、8週目13.4 g/dL、12週目13.5 g/dLとやや低下したが、Ribavirinの減量は必要としなかった。治療中には微熱、鼻汁等で3例に感冒薬を処方したが、重篤な副作用は認めなかった。
【結論】Genotype 2型C型慢性肝炎に対してSofosbuvir+Ribavirin併用12週治療により全例SVRとなった。非常に高い治療効果を認め、副作用も少なく、治療期間も短いことから有効な治療法であると考えられた。

077（消）

C型慢性肝疾患に対するシメプレビル/ペグインターフェロン/リバビリン 3剤併用療法における治療効果の検討

[1]旭川赤十字病院　消化器内科
○細木　弥生[1]、小沼　新[1]、林　秀美[1]、石井　貴大[1]、稲葉　千尋[1]、
河端　秀賢[1]、阿部　真美[1]、伊東　誠[1]、藤井　常志[1]、長谷部　千登美[1]

【目的】C型慢性肝炎に対するシメプレビル(SMV)/ペグインターフェロン(PEG-IFN)/リバビリン(RBV)併用療法が施行可能となり，過去の2剤併用療法でSVRを得られなかった症例の多くが再治療可能となった．今回我々はC型慢性肝疾患に対する3剤併用療法における治療効果および，その背景因子について検討した．【方法】SMVを用いた3剤併用療法を行い，治療終了後4週以上経過したC型慢性肝疾患25症例(全例ジェノタイプ1B，高ウィルス量，平均年齢63歳，男性13例女性12例)を対象とした．治療開始後4週目までにHCVRNAが陰性化した症例をRVR，治療終了後4週の時点でHCVRNA陰性の症例をSVR4と判定し，年齢，性別，治療開始時の血液生化学検査，前治療歴，薬剤アドヒアランス，IL28B SNP，RVRとSVR4との関連について検討した．【成績】SVR4症例は19例(76%)，非SVR4症例は6例(24%，3例はbreakthrough)であった．RVR症例は21例(84%)，非RVR症例は4例(16%，2例はbreakthrough)であった．SVR4群と非SVR4群で年齢，性別，治療前HCVRNA量，白血球数，Hb，血小板数，ALT，T-Bilに有意差を認めなかった．前治療歴の内訳は前治療なし8例，再燃例7例，無効例10例であり，SVR4群と非SVR4群で治療歴による有意差を認めなかった．SMV，PEG-IFNの薬剤アドヒアランスは両群に有意差を認めなかったが，RBVのアドヒアランスは非SVR4群で低下している傾向を認めた．IL28B SNPは非SVR4群でSVR4群に比べ，TG/GGがTTよりも多い傾向にあった．RVRはSVR4群で89.5%，非SVR4群で66.7%であり，RVRとSVR4には関連性があると考えられた．【結論】SMV/PEG-IFN/RBV 3剤併用療法のSVR4は76%であった．SVR4を規定する因子として，薬剤アドヒアランス，IL28B SNP，RVRが関連している可能性が示唆された．

078（消）

肝移植後のC型慢性肝炎に対しシメプレビルを含む3剤併用療法を施行した4症例

[1]北海道大学　消化器内科、[2]北海道大学病院　臓器移植医療部
○伊藤　淳[1]、常松　聖司[1]、佐藤　史幸[1]、佃　曜子[1]、寺下　勝巳[1]、
中井　正人[1]、荘　拓也[1]、須田　剛生[1]、夏井坂　光輝[1]、森川　賢一[1]、
小川　浩司[1]、坂本　直哉[1]、嶋村　剛[2]

【緒言】C型肝炎ウイルス(HCV)関連肝疾患は肝移植の適応疾患として最多であるが，移植肝のHCV再感染はほぼ必発であり，術後生存率に大きく影響する．しかし，従来施行されていたペグインターフェロン(PEG-IFN)とリバビリン(RBV)の併用療法では十分なSVRが得られておらず，第一世代のプロテーゼ阻害剤であるテラプレビル(TPV)ではその副作用や薬剤相互作用が問題となる．今回我々は肝移植後，Genotype1bのC型慢性肝炎に対しシメプレビル(SMV)を含む3剤併用療法を施行した4症例を経験したので報告する．【症例1】51歳/女性，生体肝移植後．前治療はPEG-IFN/RBVで無効例．治療開始前のHCV-RNA量5.9LogIU/ml．治療開始後4週目でHCV-RNA陰性化が得られたが，SMV終了後にviral breakthroughとなった．レシピエントのIL28BはT/G，core70/91は変異型/野生型であった．【症例2】64歳/女性，生体肝移植後．前治療はPEG-IFN/RBVで無効例．治療開始前のHCV-RNA量3.1LogIU/ml．治療開始2週目でHCV-RNAの陰性化が得られたが，貧血および肝障害のため9週で中止．治療中止後8週でHCV-RNA陽転化するが，その後再度陰性化している．IL28BはT/T，core70/91は変異型/野生型であった．【症例3】59歳/男性，脳死肝移植後．初回治療例で，治療開始時のHCV-RNA量5.8LogIU/ml．治療開始後2週目でHCV-RNAは陰性化し，延長投与中の41週目現在も陰性を維持している．IL28BはT/T，core70/91は野生型/野生型であった．【症例4】58歳/男性，脳死肝移植後．前治療はPEG-IFN/RBVで再燃例．治療開始時のHCV-RNA量6.4LogIU/ml．治療開始3週目でHCV-RNAは陰性化し，治療開始後12週目現在まで陰性を維持している．IL28BはT/T，core70/91は野生型/野生型であった．【結語】4症例に施行したが，1例はviral breakthrough，1例は中止となったが，HCVRNA陰性化を維持している．移植後で難治が予想されたため，残り2例は48週延長投与予定である．SMVを含む3剤併用療法は肝移植後症例にも有効性が期待され，今後更なる検討が必要と考えられる．

079（消）

C型肝炎Others症例に対するインターフェロン治療の限界

[1]市立函館病院　消化器病センター　消化器内科
○山本　義也[1]、山梨　香菜[1]、松田　可奈[1]、堀本　啓大[1]、大和　弘明[1]、
山本　桂子[1]、畑中　一映[1]、成瀬　宏仁[1]

【目的】Genotype1型C型慢性肝炎に対しては、Direct-acting antivirals（DAA製剤）の登場により治療成績は飛躍的に向上した。一方Genotype2型を主としたC型慢性肝炎Others症例に対しては、ペグインターフェロン/リバビリン（PEG-IFN/RBV）併用療法で比較的高い奏効率が得られるが、治療に難渋する症例もしばしば経験される。当院におけるIFN治療成績および難治例への対応について検討したので報告する。【対象】当科で2004年以降にPEG-IFN単独もしくはPEG-IFN/RBV併用療法を導入された1b高ウイルス症例を除くC型慢性肝炎Others84症例（のべ96回の治療）。【結果】患者背景は、男性/女性；43/41例、年齢中央値54歳（18～75歳）、慢性肝炎/肝硬変76/8例、Genotype1/2；9/75例であった。初回/再治療；71/25回、PEG-IFN単独/RBV併用療法；34/62回だった。SVRは、PEG-IFN単独療法/RBV併用療法で67/76%、1型低/2型高/2型低ウイルス群別では、PEG-IFN単独治療で75/44/100%、RBV併用療法で100/73/100%と2型高ウイルス症例で低率であった。2型高ウイルス症例のPEG-IFN/RBV併用療法のSVR関連因子は、初回治療、RVRが挙げられた（$p<0.05$）。RBV併用24週投与で再燃し、48週に延長再投与した3例中2例でSVRが得られた。また、PEG-IFNα2b/RBV併用48週投与で再燃した2例では、PEG-IFNα2aに変更しRBV併用48、72週の再投与を行ったところSVRが得られた。【結論】Others症例全体のSVRは、7割程度であった。難治例に対しては、投与期間延長などの工夫によりSVRが得られる症例も経験されたが、長期の治療期間やその間に発生する有害事象の問題などからもIFN治療の限界を感じさせられる結果であった。Others症例に対しても治療効果の非常に高いDAA製剤の使用が可能になり始めており、市販後の治療成績が期待されるところである。

080（消）

当院における慢性C型肝炎のシメプレビル併用療法の使用経験

[1]苫小牧市立病院
○小林　智絵[1]、平田　幸司[1]、江藤　和範[1]、小西　康平[1]、山本　文泰[1]

【目的】DAAの登場により慢性C型肝炎の治療成績は飛躍的に向上した。今回当院にてPEG-IFNα/RBV/SMV併用療法を導入した慢性C型肝炎患者の治療経過中の副作用、また治療結果に影響した要因について検討する。【対象】当院にてPEG-IFNα/RBV/SMV併用療法を開始した慢性C型肝炎genotype 1b、高ウイルス量の10例【結果】患者は10例、うち男性3例、女性7例、平均年齢歳は53.6歳（37-67歳）であった。治療開始前の平均血清ALT値47.1IU/ml（13-152IU/ml）、血清HCV-RNA値は6.41LogIU/ml（5.4-7.0LogIU/ml）であった。治療開始前の肝生検を施行した症例は9例であり、F0-1は5例、F2-3は4例、A0-1は4例、A2-3は5例であった。70番コアアミノ酸変異は9例で測定可能であり、野生型6例、変異型3例、IL28B SNP、ITPA SNPを測定し得た9例では、IL28B majorは3例、heteroは6例、ITPA majorは8例、heteroは1例あった。RVR達成率は9/10例（90.0%）治療終了後12週まで経過した症例におけるSVR12達成率は6/9例（66.7%）であった。治療経過中総ビリルビン値2mg/dl以上となった症例は4例に認め、3例は3mg/dl未満で推移し、シメプレビル投与終了後に改善した。1例は投与4週後に11.3mg/dlまで上昇し治療を中止した。8例で貧血の進行を認め、リバビリンの減量を要したが貧血による治療中止例はいなかった。3例は副作用により治療中止となったが、現在のところ2例においてはSVR12を確認できている。またIL28B SNP heteroであった3例のうち1例はSVR12達成、1例において治療効果不十分のため12週で治療中断、1例は治療終了8週後に再燃を認めた。【結語】当院における慢性C型肝炎のシメプレビル併用療法導入を行った症例のSVR12達成率は66.7%であり、副作用による早期中止例、IL28B SNP heteroの症例においてSVR12が達成されなかった。

081（消）
後腹膜原発の巨大なSolitary fibrous tumorに対し外科切除を施行した1例

[1]JCHO北海道病院　消化器センター、[2]JCHO北海道病院　病理
○小泉　忠史[1]、古家　乾[1]、馬場　英[1]、定岡　邦昌[1]、関谷　千尋[1]、
中西　一彰[1]、沢田　尭史[1]、岡田　尚樹[1]、片山　知也[1]、数井　啓蔵[1]、
服部　淳夫[2]

症例は67歳、男性。主訴は腹部膨満感。10歳時に虫垂炎に対し手術歴があり、62歳時に大腸ポリープに対し内視鏡的切除を施行した既往がある。現病歴は、平成25年8月頃から下腹部の膨満感を自覚していたが経過観察をしていた。平成26年2月頃から徐々に腹部膨満感が悪化し、平成26年8月の健診で腹部腫瘤を指摘され同月当科紹介となった。血液検査では腫瘍マーカーの上昇は認めなかった。造影CTでは後腹膜腔に、最大径約200mm大で分葉状の腫瘍を認めた。腫瘍はhypervascularで、内部には壊死や粗大な石灰化を伴っていた。尿管は腫瘍により圧排され両側で水腎症を来たしていた。MRIではT1WIでiso-low intensity、T2WIでiso-high intensity、DWIでは不均一なlow-high intensityを呈していた。画像上は悪性線維性組織球腫や悪性GIST、脂肪肉腫等を考えた。当院放射線科にて腫瘍の栄養動脈と考えられる右閉鎖動脈、右臍動脈、左内陰部動脈に対しTAEを施行し外科にて腫瘍摘出術を施行した。病理では、紡錘形、卵円形などの多彩な形態を示す腫瘍細胞を認めた。明らかな核分裂像や周囲組織への浸潤は認めなかった。免疫染色ではc-kit(-)、SMA(-)、Desmin(-)、S-100(-)、CK(-)、EMA(-)、CD34(++)、Vimentin(++)、CD68(-)、CD31(-)、D2-40(±)、CD99(+)、MIB-1 index≦5%でありSolitary fibrous tumorと考えた。Solitary fibrous tumorは間葉系由来の腫瘍と言われ、発生率が人口10万対2.8人と比較的稀な腫瘍である。胸膜に発生することが多いとされるが、後腹膜等様々な組織からの発生が散見される。画像所見に特徴的なものはなく、術前診断は困難とされる。大部分は良性であるが、中には再発や転移等悪性の経過をたどるものもあり完全切除された後も定期的な経過観察が必要である。後腹膜由来の巨大な腫瘍を認めた場合には、稀ではあるが同疾患も鑑別診断の1つと考えるべきと思われた。

082（消）
腹腔内嚢胞状リンパ管腫の一例

[1]札幌医科大学　消化器内科、[2]札幌医科大学　消化器外科、
[3]岩見沢市立総合病院　消化器内科、[4]札幌医科大学　臨床病理部
○榮浪　洋介[1]、菅野　伸一[1]、山下　健太郎[1]、小野寺　馨[1]、久保　俊之[1]、
川上　賢太郎[1]、林　優希[1]、能正　勝彦[1]、山本　英一郎[1]、有村　佳昭[1]、
篠村　恭久[1]、沖田　憲司[2]、加藤　寛士[3]、守田　玲菜[4]

【緒言】嚢胞状リンパ管腫(cystic lymphangioma)は小児の頭頸部や腋窩に好発するまれな疾患で、先天異常と考えられている。今回我々は、急性腹症を契機に発見された腹腔内嚢胞状リンパ管腫の成人例を経験したので、文献的考察を加え報告する。
【症例】30台男性、慢性湿疹以外に特記すべき既往や合併症なし。強い上腹部痛のため近医を受診、腹部エコーで腹水を指摘され総合病院紹介となった。腹痛は数日で軽快し腹水穿刺、CT、上下部内視鏡を行うも原因特定に至らず当科紹介となった。腹水は上腹部主体で、エコーでは一部が多房性嚢胞様に見えた。小腸疾患鑑別のためカプセル内視鏡を施行したが異常を認めず、確定診断には至らなかったが悪性腫瘍を示唆する所見に乏しく自覚症状も軽快していたため経過観察の方針とした。エコーやMRIでフォローしていたが腹水量に変化なく、9ヶ月時点で再度協議の結果、審査腹腔鏡の適応と判断した。好酸球性胃腸炎や腹膜偽粘液腫等を疑ったが非典型的であり確定診断には至らなかった。
腹腔鏡では半透明膜に被包された淡黄色の嚢胞様物質が大網・小網を主座に多発し、腹水は認められなかった。一部を切除し病理組織学的に検討したところ、線維性被膜からなる多発嚢胞であり、嚢胞壁は単層の内皮細胞で裏打ちされ免疫組織学的にD2-40陽性であった。嚢胞内の血球成分としてはリンパ球が優位であり、腹腔内嚢胞状リンパ管腫と確定診断した。
【結語】嚢胞状リンパ管腫のうち腹腔内に発生するものは10%以下に過ぎない。腹腔内嚢胞状リンパ管腫は、急性腹症を契機に発見される単発の腹腔内嚢胞であることが多い。鑑別にはduplication cystやエキノコッカスが挙げられるが術前診断は一般的に困難であり、本症例のような多発例は報告が少ない。

083（消）
腹腔内に多発した原発不明癌の一例

[1]札幌しらかば台病院　消化器科、[2]同病理
○見田　裕章[1]、足立　靖[1]、菊地　剛史[1]、秋野　公臣[1]、青木　敬則[1]、
高橋　秀明[1]、安達　靖代[1]、中村　正弘[1]、吉田　幸成[1]、加藤　康夫[1]、
石井　良文[2]、遠藤　高夫[1]

【症例】80歳代女性。【主訴】食思不振、倦怠感、心窩部痛、腰痛。【既往歴】喘息。【現病歴】糖尿病、肝硬変のため外来通院中だった。上記主訴にて近医受診しPPIなど処方されたが症状改善しなかった。10日後の再診で炎症反応、肝機能障害認め (AST 94, ALT 27, γGT 124, TBil 1.8, WBC 8800, CRP 11.56)、また腹部エコーで心窩部に腫瘤を認めたため、精査目的で当院へ紹介入院となった。入院時採血ではAFP 1857 ng/ml (L3分画 86%)、sIL2-R 857 U/ml と上昇を認めたが、HBs抗原陰性、HCV抗体陰性であった。腹部CTでは肝門部から張り出すように5cm大の結節が2個癒合したような腫瘤を認め、腫瘤の尾側は膵頭部と接していた。腹部大動脈周囲には径1 ～ 3cmの腫瘤が多発しているのを認めた。ダイナミックCTでは肝門部腫瘤は辺縁が淡く造影され平衡相まで遷延するのを認めたが、内部には造影効果の乏しい部分も多く認めた。また肝右葉に動脈相でび漫性の造影効果を認め、門脈相では多数の不均一な低吸収結節の集簇を認めた。また縦隔、肺門、左腋窩にも径1 ～ 3cm大の腫瘤を認めた。以上から進行した肝細胞癌の肝内転移、腹部リンパ節転移が疑われた。一方胸部、腋窩の多発腫瘤やsIL2-Rの上昇からは悪性リンパ腫も疑われた。ご家族は積極的な医療介入を望まれず緩和的対応を行っていたが、その後黄疸、肝機能障害の悪化を認め第17病日に永眠された。剖検の了承は得られなかったが死後針組織診の了承を得て、肝右葉、肝門部腫瘤、左腋窩腫瘤の3か所から組織を採取した。肝右葉の組織は中分化型肝細胞癌と診断された。一方肝門部および左腋窩腫瘤からは異型性の強いnon cohesiveな配列を示す腫瘍組織が検出され、免疫染色でCD56陽性、synaptophysin陽性で、Ki-67標識率は80%以上となり神経内分泌癌と診断された。以上から同時性の2重癌、もしくは肝細胞癌と神経内分泌癌のcombined tumor の可能性が考えられた。非定型的な腹腔内腫瘤に対しては、病因解明に向けて死後針組織診を積極的に行う意義があると考えられた。

084（内）
胃癌の腹腔内リンパ節に対してのEUS-FNAが治療方針決定に有用であった2例

[1]網走厚生病院　内科・消化器科
○安孫子　怜史[1]、林　健児[1]、藤田　弘之[1]、阿部　暢彦[1]、小野寺　学[1]、
内田　多久實[1]、藤永　明[1]

【背景】当科では腹腔内リンパ節腫大に対して，治療方針の決定のため，積極的にEUS-FNAを施行している.【方法】全例透視下で，CTから想定される対象病変に近いことを確認し，迅速細胞診も導入し，施行している.【症例1】75歳男性. 20X1年低分化型胃癌でLADGを施行し，術後病理検査はT2,N0,M0,pStageIBであった. 術後3年目の20X4年6月の上部内視鏡検査で残胃の伸展不良がみられ，発赤部位からの生検で低分化型腺癌の診断となった. CTで腹部大動脈周囲リンパ節(No.16a2)の腫大を認めた. 治療方針の決定のため，コンベックス内視鏡で大動脈周囲に6.7mm大のリンパ節腫大がみられ，EUS-FNAを行い，低分化型腺癌の診断で手術不能と判断した. 同年7月から化学療法を継続している.【症例2】78歳男性. 20X2年12月に早期胃癌でLADGを施行し，病理組織学的に未分化型成分が混在する高分化型管状腺癌でT1b,N1,M0,pStageIBの診断であった. 術後2年目の20X4年6月にCEA 5.1ng/ml, CA19-9 2868.9U/mlと腫瘍マーカーの上昇を認め，PET撮像し，多発転移性骨腫瘍，肝彎曲の腸管傍リンパ節（大腸癌取扱い規約ではNo.211）腫瘍が疑われた. リンパ節は10mm大と小病変であったが，組織学的確診を目指すには，腸管近傍が一番と考え，コンベックス内視鏡で観察したところ，11mm大のリンパ節を確認し，同年7月にEUS-FNAを施行した. 組織にて，腺癌を疑う部分が存在し，胃癌の転移として矛盾しないとの診断であった. 同年8月から化学療法を開始し著明な改善をみている.【結語】いずれも組織診断を得ないと治療方針の決定に難渋したであろう症例であった. 腹腔内リンパ節へのEUS-FNAは，治療方針の決定のため，積極的に施行すべきである.

085（消）
十二指腸腫瘍性病変に対する外科治療

[1]札幌医科大学　消化器・総合、乳腺・内分泌外科学講座
○伊東　竜哉[1]、木村　康利[1]、今村　将史[1]、及能　拓朗[1]、信岡　隆幸[1]、
水口　徹[1]、平田　公一[1]

【背景】十二指腸領域の腫瘍性病変に対する外科治療は、膵頭十二指腸切除術が選択されることが多い。しかし良性病変や境界悪性病変に対しては縮小手術も考慮される。【目的】当科で施行した十二指腸腫瘍性病変に対する手術術式について評価する。【対象と方法】対象は2003年から2014年までに当科で外科治療を行った十二指腸腫瘍性病変の19例。これらについて術前診断と術式、病理学的因子、術後短期経過、長期経過について後方視的に解析した。【結果】対象の内訳は男性10人、女性9人。平均年齢は64歳であった。術前診断は、十二指腸癌が9例、GISTが5例、NETが2例、腺腫が2例、脂肪肉腫が1例であった。局在は球部が4例、下行脚が9例、水平脚が2例、2領域以上が4例であった。術式は膵頭十二指腸切除が9例、幽門側胃切除術が1例、膵頭温存十二指腸切除術が2例、十二指腸局所切除術が5例（うち腹腔鏡下手術2例）、消化管バイパス術が2例であった。十二指腸癌やNET、脂肪肉腫に対しては膵頭十二指腸切除術を基本とし、GISTや腺腫に対しては積極的に縮小手術を施行したが、いずれも遺残無い切除を達成できた。短期成績では、POPFを6例、SSIを4例、DGEを1例に認め、膵頭十二指腸切除症例で合併症発生率が高かった。平均術後在院期間は33日で、膵頭十二指腸切除症例で有意に延長した（P=0.03）。長期成績（平均観察期間524日）では、再発および増悪を5例に認め（高risk GIST：1例、十二指腸癌：4例）、死亡を3例（全て十二指腸癌）に認めた。【まとめ】十二指腸腫瘍においては、高悪性度が想定される十二指腸癌・一部のNET等に対しては膵頭十二指腸切除術が適切と思われるが、低悪性度が想定されるGISTや腺腫に対しては、縮小手術の適用が術後短期・長期成績の面からも有用と思われた。術式選択の面からも術前の局在・組織診断は非常に重要である。

086（消）
当科における腹腔鏡下胃切除術の現状

[1]北海道大学　消化器外科I
○柴崎　晋[1]、川村　秀樹[1]、吉田　雅[1]、本間　重紀[1]、高橋　典彦[1]、
武冨　紹信[1]

【背景】早期胃癌に対する腹腔鏡下胃切除術(LG)は定型化が進み安定した成績が示されてきているが、進行胃癌に対するLGは経験例数の多い限られた施設でしか行われていない。当科では2008年より本格的に胃癌に対するLGを導入し、2013年4月からは必ず技術認定医以上の指導医が術者または指導的助手として手術にかかわる条件のもと進行胃癌にも適応拡大した。進行胃癌に対するLGの短期成績についてretrospectiveに検討した。【方法】2013年4月～ 2014年11月までに当科で胃癌に対して胃切除を施行した47例中、LGを施行した46例（LG施行率97.9%）。壁深達度が粘膜下層(sm)以内の早期胃癌は23例(E群)で、固有筋層(mp)以深の進行胃癌が23例(A群)であった。術式の内訳は腹腔鏡下幽門側胃切除26例、腹腔鏡下胃全摘17例、腹腔鏡下噴門側胃切除1例、腹腔鏡下残胃全摘2例。E群とA群において手術成績ならびに術後短期成績を比較検討した。【結果】年齢、BMIともに両群に有意差を認めなかった。開腹移行率は両群とも0%。手術時間はA群が287(190-395)分であり、E群の268(164-344)分と有意差は認めなかった。出血量はA群で50(0-440)mlと E群の20(0-200)mlと有意差は認めなかった。Clavien-Dindo-分類2度以上の合併症は全体で2例(4.3%)に認め、いずれもA群であった。うち1例(2.2%)は腹腔内膿瘍にて経皮的ドレナージを要した(Grade-3a)。もう1例は胸腹水が貯留したが抗生剤で軽快した(Grade-2)。術後在院日数はA群12(10-34)日、E群11 (9-18)日であり、有意差は認めなかった。【結語】進行胃癌に対するLGと早期胃癌に対するLGで術後短期成績に差はなく、安全に施行できていた。今後はさらに長期予後に関する検討を要する。

087（内）
吐血を主訴に救急搬送された臓器軸性胃軸捻転症の1例

[1]KKR札幌医療センター　消化器内科
○寺山　敬介[1]、菅井　望[1]、秋田　敬介[1]、細田　峻一[1]、福田　直樹[1]、
平田　裕哉[1]、横山　文明[1]、大原　克仁[1]、石橋　陽子[1]、関　英幸[1]、
三浦　淳彦[1]、藤田　淳[1]、鈴木　潤一[1]

【症例】74歳女性。【主訴】吐血。【現病歴】数日前から腹部膨満感を自覚し、黒色食物残渣を吐いたため当院に救急搬送された。上部消化管出血を疑われ緊急上部消化管内視鏡検査を行ったところ食道内に黒色の残渣を大量に認めた。胃の大部分が縦隔内へと脱出する滑脱型食道裂孔ヘルニアであり、臓器軸性胃軸捻転に伴う食道裂孔部の狭窄のため内視鏡を尾側へ通過させることが困難であった。胃の変形を整復しながら横隔膜下まで通過させたところ胃内に黒色残渣はなく明らかな出血源も認めなかった。内視鏡通過の過程で脱出していた胃は横隔膜下へ返納された。食道裂孔に位置していた部位に輪状、螺旋状のびらんを認め、同部位が出血源と考えられたが、進行性の出血はなかったため他に病変がないことを確認し終了した。【考察】本症例は臓器軸性胃軸捻転の初発患者であり、内視鏡的に整復が可能であった。内視鏡的整復後は絶食とPPI投与で症状は軽快した。後日撮影した腹部CTで胃の大部分が再び縦隔内に脱出しており再発の可能性も考えられるが、高齢であり本人が外科的治療を拒否しているため保存的に経過観察する方針となった。胃軸捻転症に対しては再発の可能性から外科的治療が選択されることが多いが、保存的治療のみで経過観察となっている症例であり若干の文献的考察を加え報告する。

088（消）
十二指腸原発未分化多型肉腫の一例

[1]留萌市立病院　消化器内科、[2]留萌市立病院　外科、
[3]留萌市立病院　病理診断科
○石川　和真[1]、茎津　武大[1]、中村　元[1]、山内　夏未[1]、西川　尚[1]、
野田　さや香[1]、笹川　裕[1]、野田　雄也[2]、山崎　左雪[2]、黒田　嘉和[2]、
池田　英之[3]

症例は70歳代, 男性. 腹部大動脈瘤, 閉塞性動脈硬化症にて当院外科に通院中であった. 平成26年7月に腹痛にて受診した際, CTにて膵頭部腫瘍が疑われ, 当科紹介となった. 腹部造影CTでは膵頭部に48×32mm大の乏血性腫瘍を認め, 総胆管, 主膵管の拡張は認めなかった. 上部消化管内視鏡にて上十二指腸角に粘膜の発赤, 陥凹部を認めた. 同部位からの生検組織では, 明るい泡体, 大型の核, 淡いクロマチンと顕著な核小体を有する異型細胞の集簇を認め,mitosisを認めた (1/1HPF). 免疫染色ではAE1/AE3 (-), EMA (-), vimentin (+), LCA (-) であり非上皮性悪性腫瘍と考えられたが, 特異な分化傾向は見られず, 未分化多型肉腫 (UPS) 疑いの診断となった. 精査にて遠隔転移を認めず, 膵頭十二指腸切除を施行した.
病理所見では, 十二指腸壁から膵を貫通するように最大割面45×35mm大の腫瘍を認めた. 生検材料と同様の異型細胞に加え, 巨大かつ多核, 破骨細胞様細胞を伴う多型細胞を多数認めた. 免疫染色の染色性は生検材料とほぼ同等であり, S-100 (-/+), αSMA (-), desmin (-), CD34 (-), c-KIT (-), HMB45 (-), CD68は生検材料で陰性であったが, 手術材料では多核多型細胞で有意に染色され (+) とした. 以上より,UPSと確定診断した. 腫瘍が十二指腸固有筋層を十二指腸側から膵臓側へ圧排していること, 辺縁では固有筋層よりも十二指腸粘膜側を, 腫瘍が水平に進展していることから,十二指腸原発が示唆された. MIB-1 LI= 30-50%かつ広範な壊死を伴い, FNCLCC grade3相当であった. またリンパ節#8, #13a, #13b, 胆嚢への転移を認め, pT1bN1M1, pStageIV (UICC 7th ed. soft tissue sarcomas) と診断した. 現在術後2ヶ月で多発肝転移, 腹腔転移が明らかとなっており, 継続入院中である. 十二指腸でのUPSの発生は極めて稀であり, 文献的考察を加えて報告する.

089（消）
保存的治療により改善した門脈ガス血症の1例

[1]伊達赤十字病院　消化器科、[2]伊達赤十字病院　内科、
[3]札幌医科大学　腫瘍・血液内科学講座
○池田　裕貴[1]、久居　弘幸[1]、櫻井　環[1]、平子　匡[1]、小柴　裕[1]、
宮崎　悦[2]、三浦　翔吾[3]

門脈ガス血症のうち、腸管壊死を伴ったものは重篤な状態で緊急手術が必要であるが予後不良である。しかし、近年、腸管壊死を伴わない報告が増加しており、その治療法は原疾患により様々である。今回、保存的治療により軽快した門脈ガス血症の1例を経験したので報告する。
症例は86歳、男性。元来より便秘症。帯状疱疹後神経痛にて近医通院中、平成26年9月下旬に黒色嘔吐を認め、当院救急搬送となった。来院時、収縮期血圧70mmHg台、SpO2 80%台と血圧低下・低酸素血症を呈しており、血液検査で急性炎症所見を認めた。CTにて胃および小腸は拡張しており、胃壁内の気腫像と肝内門脈の樹枝状のガス像、門脈本幹から脾静脈にかけてのガス像を認めた。また両下肺野に誤嚥性肺炎によると思われる浸潤影を認めた。全身状態が悪く緊急内視鏡を施行できなかったが、禁食、輸液、抗生剤、PPIによる保存的治療を開始した。第8病日に施行したCTでは門脈内のガス像は消失し、肺炎像は改善した。第12病日に施行した上部消化管内視鏡では胃穹窿部から胃体中部にかけて発赤、びらん、易出血性粘膜を呈していた。その後全身状態の改善を認め、第26病日に退院した。

090（消）
アルコール性肝硬変の経過中にIgA腎症をきたし、アルコール禁酒により改善を認めた2例

[1]独立行政法人地域医療機能推進機構北海道病院消化器科
○馬場　英[1]、古家　乾[1]、小泉　忠史[1]、定岡　邦昌[1]、関谷　千尋[1]

アルコール性肝硬変ではIgAが異常高値となり，メサンギウムにIgAが沈着することで二次的にIgA腎症をきたす可能性があるとされている。今回アルコール性肝硬変の経過中に血尿、タンパク尿からIgA腎症の診断となり，アルコール禁酒にて改善した2例を報告する．症例161歳女性、B型肝炎ウイルスキャリアで2011年，2012年に大量腹水を伴うアルコール性肝硬変にて2回の入院歴があり，1回目の入院より禁酒は守られており，2回目の入院時にデンバーシャントを増設されている。2013年4月ごろより急速な腎機能悪化を認め，難治性腹水のコントロール目的に入院となった。T-Bil0.4,AST/ALT:25/11,γGTP11,TP/Alb:5.7/2.4,BUN/Cre:41.2/2.86,IgA488,尿蛋白3+,尿潜血3+,尿中β2MG2450であり，IgA腎症による低蛋白血症から腹水が貯留したものと考えた。ステロイド治療を行うも著効は得られなかったが，減塩やトルバプタン内服にて腹水は改善し，2014年11月時点で腹水は少量のみ，BUN/Cre50.5/1.53,尿蛋白陰性,尿潜血+まで回復している。症例251歳女性、2014年4月に大量腹水にて初診，アルコール大量飲酒歴がありアルコール性肝硬変に伴う大量腹水と判断し入院となった。T-Bil2.7,AST/ALT:36/21,γGTP301,TP/Alb:7.0/1.5,BUN/Cre:5.3/0.62,IgA794,尿蛋白3+,尿潜血3+であり,フロセミド及びスピロノラクトンの内服を開始するも腹水のコントロールが不良であった。腎生検の結果IgA腎症と判断され，ステロイドを使用するも著効が得られなかった。減塩に加え，トルバプタンを併用することにより腹水の改善が得られ，2014年11月の退院時には腹水は少量のみ，TP/Alb6.9/2.7，尿蛋白陰性,尿潜血+まで回復している。両症例ともにアルコール性肝硬変の経過中にIgA腎症をきたしたが，アルコール禁酒及び原疾患に対する加療にて改善を認めている。過去の報告を含めてアルコール性肝硬変とIgA腎症の関連性に関して考察する.

091（消）
当院で経験した重症型アルコール性肝炎の3例

[1]市立函館病院　消化器病センター　消化器内科
○松田　可奈[1]、山梨　香菜[1]、堀本　啓大[1]、大和　弘明[1]、山本　桂子[1]、
畑中　一映[1]、山本　義也[1]、成瀬　宏仁[1]

【背景】アルコール性肝炎は飲酒量の増加をきっかけに発症するとされており、通常は禁酒により改善する。しかし、重症度スコア(Japan Alcoholic Hepatitis Score,JAS)で重症例では、禁酒しても肝腫大が持続する症例もあり、予後不良な疾患とされている。平成26年4月より当院において重症型アルコール性肝炎の診断となった3例を経験したため、報告する。【症例1】40歳代女性。肝細胞癌の根治治療後経過観察中に飲酒し、全身倦怠感を主訴に外来受診。高度黄疸や凝固能の異常を認め、画像所見と総合し、JAS 10点の重症型アルコール性肝炎およびDICと診断し、入院。ステロイドや血漿交換、持続的血液濾過透析などの治療にて改善し第23病日に退院された。【症例2】60歳代男性。アルコール性肝障害にて通院中、飲酒量の増加に伴う肝機能障害の進行を指摘されるも通院を自己中断し、意識障害にて救急外来を受診。高度黄疸、肝胆道系酵素の上昇および高アンモニア血症や腎機能障害など認め、JAS 13点の重症型アルコール性肝炎および急性腎不全の診断となり、入院。ステロイドや血漿交換および持続的血液濾過透析などを行うも徐々に悪化し第24病日に永眠された。【症例3】60歳代女性。他院にてアルコール性肝硬変の診断にて通院していたが、同居していた家族の出張を機に飲酒量が増加し、歩行困難を主訴に当院救急外来を受診。前医での血液検査データと比較し、高度黄疸や腎機能障害、画像上での肝腫大を認め、JAS 10点の重症型アルコール性肝炎および急性腎不全と診断し、入院。現在もステロイド投与など加療継続中であり改善傾向を示している。【結語】重症型アルコール性肝炎では肝障害のみにとどまらず、DICや腎不全などを合併し致死的経過をたどる可能性のある疾患であり、文献上死亡率52%との報告もある。確立された治療法はないものの、血漿交換や血液濾過透析やステロイドなど様々な治療を併用した集学的治療が救命のためには必要と考えるが、症例数が少なく今後も検討を要する。

092（消）
UGT1A1遺伝子多型の関与が疑われたパゾパニブによる薬剤性肝障害の1例

[1]KKR札幌医療センター　消化器センター　消化器内科
○福田　直樹[1]、秋田　敬介[1]、平田　裕哉[1]、寺山　敬介[1]、横山　文明[1]、
石橋　陽子[1]、菅井　望[1]、関　英幸[1]、藤田　淳[1]、鈴木　潤一[1]

【症例】78歳、女性【主訴】黄疸、倦怠感【現病歴】後腹膜平滑筋肉腫術後のため、当院産婦人科通院中であった。2014年9月2日よりパゾパニブ 200mg、1日2回で内服開始となっていた。10月3日頃より倦怠感を自覚し、同日よりパゾパニブ内服を自己中断し、10月5日に同科を受診した。血液検査で、総ビリルビン 8.7 mg/dl、AST 1270 IU/l、ALT 1306 IU/l、ALP 1360 IU/l、GGT 298 IU/lと肝機能障害を認めたため、同科入院となった。10月8日に当科紹介初診となった。薬剤性肝障害が疑われ、グリチルリチン酸 80mg、1日2回静注が開始となった。10月17日の再診時、トランスアミナーゼ高値は改善していたものの、ビリルビンの高値が遷延していたため、精査加療目的に当科転科となった。同日よりウルソデオキシコール酸 200mg、1日3回の内服を開始した。各種ウイルス検査、自己抗体はいずれも陰性であった。腹部超音波検査では、肝実質はやや粗造なものの、明らかな肝腫大は認められなかった。パゾパニブに対するDLSTは陰性であったが、薬剤性肝障害が第一に考えられた。11月6日に施行した肝生検も、これに矛盾しない結果であった。ビリルビン高値は、初診から1か月程度遷延したものの、11月15日には総ビリルビン 2.9 mg/dlまで改善を認めたため、11月16日退院となった。【考察】パゾパニブは、血管内皮増殖因子受容体(VEGFR)、血小板由来増殖因子受容体(PDGFR)、幹細胞因子受容体(c-Kit)の阻害作用を有するマルチキナーゼ阻害薬であり、腎細胞癌、悪性軟部腫瘍に対する有効性が確立されている。パゾパニブによる肝機能障害、特にビリルビン高値にUGT1A1遺伝子多型が関与しているとの報告があり、当院でも遺伝子検査を行ったところ、UGT1A1*6遺伝子多型を認めた。トランスアミナーゼに比べ、ビリルビンの高値が遷延した経過から、本症例においてもUGT1A1遺伝子多型が関与していると考えられた。パゾパニブ投与前の遺伝子検査は保険適応外であるものの、本症例のような重度の肝障害を来たす場合があることから、検討が必要と考えられた。

093（消）

MR ElastographyとIDEAL IQによるアルコール性肝硬変と非アルコール性脂肪性肝硬変の病態評価

[1]名寄市立総合病院　消化器内科
○鈴木　康秋[1]、井尻　学見[1]、芹川　真哉[1]、杉山　祥晃[1]

【はじめに】MR Elastography（MRE）は、肝内の振動の伝播をMRI位相変化量として捉え、組織弾性を評価する手法で、また、IDEAL IQはcomplexベースのMRI化学シフト法で、肝の脂肪含有率と鉄沈着の評価ができる。両者は近年、非侵襲的肝病態評価法として注目されている。今回我々は、アルコール性肝硬変（ALD-LC）と非アルコール性脂肪性肝硬変（NAFLD-LC）患者のMRE・IDEAL IQを評価し、ALD、NAFLD非硬変肝（non LC）及びC型肝硬変(C-LC)と比較検討したので報告する。【対象】ALD 33（LC 16, non LC 17）、NAFLD 74（LC 7, non LC 67）、C-LC 17例。【方法】使用MRI装置はGE社Optima MR450w 1.5T。MREによる弾性率、IDEAL IQ による脂肪含有率と鉄沈着率を比較検討した。【結果】1, ALDでは、MRE弾性率はLC 6.8 kPa、non LC 2.9 kPa、脂肪含有率はLC 8.3%、non LC 9.4%、鉄沈着率は、LC 43.6 Hz、non LC 42.7 Hz。MRE弾性率で有意差を認めたが、脂肪・鉄沈着率は有意差が無かった。2, NAFLDでは、MRE弾性率はLC 7.0 kPa、non LC 2.9 kPa、脂肪含有率はLC 8.3%、non LC 15.7%、鉄沈着率は、LC 35.6 Hz、non LC 39.8 Hz。MRE弾性率と脂肪沈着率で有意差を認めた。3, ALD-non LCとNAFLD-non LCでは、NAFLDの脂肪沈着率が高かったが、ALD-LCとNASH-LCでは有差差を認めなかった。4, C-LCは、MRE弾性率5.9 kPa、脂肪含有率6.3%、鉄沈着率32.5 Hzであった。ALD-LCはC-LCより脂肪、鉄沈着率が高く、NAFLD-LCはC-LCより脂肪沈着率が高かった。MRE弾性率は各LC間で有差差を認めなかった。【考察】NAFLDとALDでは、非硬変期はNAFLDの脂肪沈着が高いが、硬変期では差を認めなかった。NAFLDでは、硬変期に有意に脂肪沈着が低くなり、burn out現象を示唆していると考えられる。また、ALDとNAFLD-LCいずれもC-LCより脂肪沈着が高く、さらにALDは鉄沈着も高いことが明らかになった。【結語】MREとIDEAL IQは、肝硬変の非侵襲的病態評価法として有用と考えられる。

094（消）

組織学的に自己免疫性肝炎の像を呈したM2陽性の急性肝炎

[1]KKR札幌医療センター　消化器内科、[2]KKR札幌医療センター　病理診断科
○森永　大亮[1]、福田　直樹[1]、平田　裕哉[1]、横山　文明[1]、石橋　陽子[1]、菅井　望[1]、関　英幸[1]、藤田　淳[1]、鈴木　潤一[1]、桑原　健[2]、岩崎　沙理[2]、鈴木　昭[2]

組織学的に自己免疫性肝炎(AIH)の像を呈した抗ミトコンドリア抗体(AMA)M2陽性の急性肝炎の2症例について報告する。
1症例目は67歳女性で、来院時T.bil 3.0mg/dl, D.bil 1.7mg/dl, AST 620IU/l, ALT 1110IU/l, LDH 301IU/L, ALP 660IU/l, IgG 1649mg/dl, 抗核抗体 40倍, 抗平滑筋抗体 80倍, 抗LKM1抗体 10.1倍, M2抗体 14.2U/ml, 各種ウイルス検査は陰性であった. 病理学的には小葉にリンパ球・形質細胞の浸潤に加え, 胆管障害が併存しており, 典型的なAIHの像に加え, PBCが併存する可能性が示唆された.
2症例目は61歳女性で, 来院時T.bil 1.3mg/dl, D.bil 0.4mg/dl, AST 634 IU/l, ALT 1379 IU/l, LDH 307 IU/L, ALP 285 IU/l, IgG 2048 mg/dl, 抗核抗体 80倍, 抗平滑筋抗体 80倍, M2抗体 26.3U/ml, 各種ウイルス検査は陰性であった. 組織学的には, 門脈域にリンパ球・形質細胞を主体とした炎症細胞浸潤を認め, interface hepatitisの像を来しており,胆管障害は認めず, AIHとして矛盾しない所見であった.
AMAはPBCに対して, 感度 95%, 特異度98%との報告もあり, その中でも特にM2分画に対する抗体は特異性が高いとされている. AIHにPBCを合併する割合は1～14%との報告があるが, その病態については不明な点が多い. 当院では上記の2症例に対してウルソデオキシコール酸とステロイドを用いることにより安定した経過を達成したが, 本症例のように組織学的にAIHの像を来した症例におけるAMA陽性の臨床的意義については,今後検討する必要がある.

095（消）

除外診断に基づき、画像、肝組織所見と治療経過から診断した急性肝炎期自己免疫性肝炎の1例

[1]手稲渓仁会病院　消化器病センター、[2]手稲渓仁会病院　病理部
○田中　一成[1]、姜　貞憲[1]、永井　一正[1]、友成　暁子[1]、松居　剛志[1]、辻　邦彦[1]、児玉　芳尚[1]、桜井　康雄[1]、真口　宏介[1]、瀧山　晃弘[2]、篠原　敏也[2]

【背景】急性発症する自己免疫性肝炎(AIH)のうち、慢性活動性肝炎の急性増悪とは異なり組織像が急性肝炎に矛盾しない急性肝炎期(a)AIHの存在が注目されているが、その臨床像には不明な点が多く症例報告は少ない。典型的な臨床像を呈したと考えられるaAIHの1例を経験したので報告する。【症例】74歳女性。これまで肝障害を指摘されたことはない。2014年6月上旬から倦怠感を自覚し、増悪したため6月19日に近医を受診。肝障害を認めたため、6月20日に精査加療目的に当センターを紹介され入院した。妹に甲状腺機能亢進症、弟に関節リウマチがあり、生肉や貝類の摂取歴なく、飲酒歴、サプリメント服用歴もみられなかった。入院時は意識清明で皮膚の黄染、腹水、下腿浮腫を認めた。AST/ALT 998/527 U/L、T-Bil 13.3 mg/dl、ALP/γGT 806/634 U/L、PT活性 56.8 %、ANA 80倍、IgG 1840mg/dlを認めた。A, B, C, E型肝炎ウイルス感染は除外され、薬剤性肝障害の被偽薬はなかった。CTでは肝表面の粗大な隆起と陥凹を示し、全体的に萎縮を認めるものの慢性肝炎に見られる左葉代償性肥大は認めず、中等量の腹水を認めた。利尿剤投与による腹水制御後に施行した肝組織学的検討では検体の大部分で肝細胞の広範な脱落、変性を認め壊死部では多数の形質細胞を主体とした高度な炎症細胞浸潤及びZon3 necrosisが見られた。一方で小葉構築はほぼ保たれており、門脈域の線維性拡大は認めなかった。広範な肝細胞脱落より重症化の可能性が高いaAIHと診断した。なお、治療前のRevised AIH score 13点（疑診）、simplified score 7点（確診）であった。prednisolone(PSL) 50mg (0.8mgkg)で治療を開始した。トランスアミナーゼは速やかに低下し、凝固障害は改善した。現在はPSL 10mgを投与し外来観察中である。【結語】自己免疫指標は不充分だが除外診断からAIHを疑い、画像所見と肝組織像からaAIHの可能性が更に高いと考え、PSL投与効果により確診に至った。除外診断が可能な成因不明急性肝障害では急性肝炎期AIHを念頭に肝組織像などを検討する必要がある。

096（消）

内科治療で救命困難と判断し脳死肝移植への橋梁的治療を行った昏睡合併急性肝不全亜急性型の3例

[1]手稲渓仁会病院　消化器病センター
○永井　一正[1]、姜　貞憲[1]、田中　一成[1]、友成　暁子[1]、松居　剛志[1]、辻　邦彦[1]、児玉　芳尚[1]、桜井　康雄[1]、真口　宏介[1]

緒言)昏睡型急性肝不全(ALF-C)には脳死肝移植(DDLT)によってのみ救命される症例が存在するが、待機中に耐術能を失う例もある。DDLTまでの橋梁的治療を試みたALF-Cを3例経験したので報告する。症例1)36歳男性。2014年7月5日嘔気で発症、20日に前医受診、AST1708U/L,ALT2298U/L,bil D/T比0.59,PT16.0%で入院、22日にD/T比0.27と増悪、当院へ紹介入院。23日に肝性昏睡II度を認め、ALF-C亜急性型と診断した。A,B,C,E型肝炎virus,CMV,EBVの急性感染、薬剤起因性は除外され、除外的に急性発症様AIHを疑った。29日にDDLT10点待機、8月8日に脳死ドナーが発生、9日DDLTが施行された。症例2)橋本病既往の62歳女性。2014年7月中旬、倦怠感で発症、8月11日に近医受診、AST647U/L,ALT345U/L,PT34.0%、13日に前医紹介入院。16日に肝性昏睡II度のALF-C亜急性型と診断された。ANAx160,IgG2916mg/dl及び他の成因の除外から急性発症様AIH劇症化を疑った。脳死登録を行い23日に10点でDDLT待機、術前管理目的で26日当院転院した。28日に脳死ドナー出現、29日にDDLTが施行された。症例3)知的障害、高度肥満(BMI41)の32歳女性。2014年7月中旬、嘔吐で発症、26日、AST870U/L,ALT723U/L,T.bil8.6mg/dl,PT35.5%で前医入院するも改善せず、8月11日に当院紹介入院。入院時肝性昏睡III度を認め、ALF-C亜急性型と診断した。家族も知的障害者のためkey person不在で、脳死登録が難航した。ANAx640,IgG2687mg/dl及び除外診断から急性発症様AIH劇症化を疑った。9月1日に10点待機となるも、感染を契機に全身状態が悪化、9月16日に死亡した。なお、全例でAIHに対し免疫抑制療法を行うもD/T比の進行性低下から肝再生は困難と診断した。3例は血液浄化により覚醒、食事摂取しDDLTを待機した。考案と結語)症例1,2の昏睡後治療期間は16,13日、DDLT待機は6,11日間で、症例3は昏睡後36日、待機15日で死亡した。昏睡からDDLTまで2週以上を要する可能性を勘案すると、迅速な集中治療下で早期に脳死登録し、覚醒下に血漿交換回数を調整しながらDDLT待機治療を行う必要がある。

097（消）

肝疾患患者の高アンモニア血症・肝性脳症におけるカルニチン補充療法の有用性

[1]名寄市立総合病院　消化器内科
○鈴木　康秋[1]、井尻　学見[1]、芹川　真哉[1]、杉山　祥晃[1]

【はじめに】カルニチンは肝内での尿素サイクルを促進するアンモニア代謝に関わる重要な物資である。肝硬変では合成低下により2次性カルニチン欠乏症を呈し、高アンモニア血症・肝性脳症やこむら返り等の一因になる。近年、カルニチン補充により、これらの症状が改善する症例が報告されている。今回我々は、肝疾患患者の高アンモニア血症・肝性脳症におけるカルニチン補充療法の有用性について検討したので報告する。【対象】高アンモニア血症・肝性脳症を有し、2次性カルニチン欠乏症と判断しカルニチン製剤を投与した肝疾患患者17例（M：F＝12：5、平均65.3歳）。内訳は、アルコール性肝硬変7、NASH肝硬変3、C型肝硬変3、B型肝硬変1、癌性肝不全2、原因不明肝不全 1例。Child-Pugh grade B 9、C 8例（平均score 9.8）。9例はすでに合成2糖類や分岐鎖アミノ酸製剤、抗菌剤を投与されていた。7例は脾腎シャントや門脈肝静脈シャントを有していた。【方法】血清アンモニア値正常化または血清アンモニア値低下かつ肝性脳症改善を有効として無効例とretrospectiveに比較検討した。【結果】早期死亡などを除く評価可能15例中12例で改善したが、うち4例はラクツロース・分岐鎖アミノ酸製剤を同時投与していたため、8例がカルニチン単独有効であった。有効群の投与量はレボカルニチン換算で793mg/日（11.3mg/kg/日）、効果発現期間は58.4日。有効群と無効群で、年齢・性差、肝予備能、1日投与量等に有意差は無かったが、シャント合併率は有効群7/8例、無効群0/3例と有意に有効群が高かった。【考察】2次性カルニチン欠乏症が一因となり、シャントを有する肝疾患患者の高アンモニア血症・肝性脳症には、カルニチン補充療法が有用となる可能性がある。

098（消）

巨大シャント閉塞により肝性脳症外コントロールし得た肝細胞癌合併B型肝硬変の一例

[1]市立旭川病院　消化器内科、[2]イムス札幌内科リハビリテーション病院　内科、
[3]市立旭川病院　放射線科
○助川　隆士[1]、松本　昭範[2]、佐々木　貴弘[1]、杉山　隆治[1]、富永　素矢[1]、
稲場　勇平[1]、小澤　賢一郎[1]、垂石　正樹[1]、斉藤　裕輔[1]、花輪　真[3]

【はじめに】肝硬変による肝性脳症の発症は、肝臓本来の機能低下による肝細胞障害型と門脈圧亢進症に伴う門脈-大循環シャントによる肝臓を経由する血液量の減少に伴うシャント型の2つの原因がある。シャント型が原因である場合はシャント閉塞術が一つの手段となる。【症例】60歳代男性。2012年5月に高血糖あり近医より当院代謝内科に紹介となった。代謝内科に入院中にCT・MRI・造影腹部超音波にて肝S6に肝細胞癌(HCC)を認め、7月に治療目的に当科入院となった。HBe抗原陽性、HBV-DNA 6.3のB型肝硬変でEntecavirの投与を開始した。 肝性脳症・腹水は認めず、Child-Pugh grade B、ICG 43%で、肝S6のHCCは17mm大でT1N0M0 cStage Iと診断した。3病日にTACE、10病日にRFAを施行した。13病日より見当識障害と羽ばたき振戦が出現し、肝性脳症II度と判断し、BCAA点滴製剤を開始した。2週間の連日投与にもかかわらず、II度以上の脳症が改善せず持続した。巨大な脾腎シャントが主因と考え、30病日に経皮的門脈的に流入路である胃冠状静脈をコイルにて閉塞したのち、5% EOを用いてB-RTOにて流出路である脾腎シャントを閉塞した。治療後、腎機能障害や電解質異常などの合併症を認めたが、治療翌日より肝性脳症は改善し、42病日に自宅に退院となった。退院後、肝性脳症の増悪はなかったが、体重増加･腹水貯留あり、アルブミン投与を繰り返した。2ヶ月後に胸水貯留を起こし、ドレナージを施行した。7ヶ月後以降はアルブミン投与しなくても腹水･胸水を認めなかった。現在はBCAA製剤の内服なくとも肝性脳症を認めず、利尿剤も減量しており、HCCの再発を認めていない。【考察】HCC合併のB型肝硬変に対して集学的な治療により良好な治療経過を得た。特に、HCC治療後に出現したコントロール不能な肝性脳症に対して、巨大な脾腎シャントの閉塞によりコントロール可能となったことが、良好な経過に寄与していると考えられた。【結語】肝細胞癌の治療後、肝性脳症が悪化し、シャント閉塞術により自宅退院が可能になった一例について文献的考察を加え、報告する。

099（消）

難治性腹水に対し、腹腔静脈シャント術を施行し、症状の改善を得た一例

[1]北海道医療センター　初期研修医、[2]北海道医療センター　消化器内科
○花井　奈々[1]、曽根　孝之[2]、羽田　政平[2]、馬場　麗[2]、武藤　修一[2]、
木村　宗士[2]、大原　行雄[2]

【症例】60歳台、男性【主訴】腹部膨満感【現病歴】前医での透析施行の際、体重増加を認め、アルブミン投与下に透析を施行したが、透析困難となった。腹部膨満を認めたため、当科を受診し即日入院とした。【既往歴】非代償性肝硬変、末期腎不全【現症】肝硬変による腹水貯留に対し、アルブミン投与と腹水ドレナージ、CARTを施行したが、改善を認めなかった。透析施行のため利尿剤を使用できず、血管内脱水により透析が困難となった。頻回に腹水ドレナージを施行したが、腹水が増加し腹部膨満が増強したため、症状改善のため腹腔静脈シャント術を施行した。術後にDICを発症したが、治療により炎症反応とDICの改善を得た。その後、発熱し、CT検査で両側胸水の貯留を認めたため、胸水ドレナージを施行し、肺炎球菌性肺炎に対し抗生剤治療を開始した。また、BNPが5617pg/mlに上昇し、心エコー検査でEF35%と心機能の悪化を認めた。シャントによる後負荷増大が原因と考えられ、冠拡張薬とβ遮断薬を開始した。その後、肺炎の改善を認め、腹部膨満の軽減により食欲が増進した。心機能低下に対しリハビリ療法を開始し、自宅退院とした。【考察】腹腔静脈シャントは、腹水を直接大循環へ還流させ、治療抵抗性の腹水をコントロールするものである。肝硬変、ネフローゼ症候群、門脈閉塞症、Budd-Chiari症候群に、乳ビ腹水症、癌性腹膜炎、難治性の肝性胸水を伴う腹水に適応がある。早期合併症としてDIC、うっ血性心不全、晩期合併症として感染、シャント閉塞が挙げられ、全身状態悪化後のシャント造設は、合併症により重篤な状態に陥る可能性が高い。本症例は、肝硬変に対する腹水貯留に対し、腹腔静脈シャント術を施行し、術後DIC、心不全、肺炎をきたしたが、症状の改善を認め、自宅退院が可能となり、外来治療を継続した。透析患者は利尿による循環容量のコントロールができず、急速な腹水流入により合併症が生じやすいが、本症例において腹腔静脈シャント術は有効であったと考える。

100（消）

肝性浮腫に対するトルバプタン投与症例の検討

[1]伊達赤十字病院　消化器科、[2]伊達赤十字病院　内科、
[3]札幌医科大学　腫瘍・血液内科学講座
○久居　弘幸[1]、櫻井　環[1]、平子　匡[1]、小柴　裕[1]、池田　裕貴[1]、
宮崎　悦[2]、三浦　翔吾[3]

2013年9月に既存の利尿薬で効果不十分な肝硬変における体液貯留に対するトルバプタンの使用が追加承認された。今回、当院で2013年4月～ 2014年11月までにトルバプタンを使用した非代償性肝硬変12例 (年齢46 ～ 88歳、平均70.6歳、男性10例、肝細胞癌合併 8例、C型 4例、アルコール性 4例、B型 1例、B+C型 1例、B型+アルコール性 1例、PBC 1例)を対象とし、その治療成績を検討したので報告する。

101（消）

肝性浮腫に対するトルバプタンの効果：実臨床における使用経験

[1]札幌共立五輪橋病院　消化器病センター　内科、
[2]札幌共立五輪橋病院　血液腫瘍内科、[3]札幌共立五輪橋病院　健診センター、
[4]札幌共立医院、[5]札幌医科大学　腫瘍・血液内科学講座
○土居　忠[1]、保木　寿文[1,5]、秋山　剛英[1]、大井　雅夫[1]、高橋　稔[1]、
森井　一裕[2]、古川　勝久[2]、女澤　慎一[4]、平田　健一郎[3]、本間　久登[1]

【目的】肝性浮腫に対するトルバプタン (TLV)の有用性が多施設共同第3相試験(ASCITES試験)で示され、既存利尿薬に加えてTLVが使用されるようになっている。しかし第3相試験の対象は比較的肝予備能が保たれている症例が多く、門脈腫瘍塞栓を有するような高度進行肝細胞癌合併例も除外されている点で、実臨床で経験する肝性浮腫症例とは若干乖離していると考えられる。そこで当院での実臨床におけるTLV使用症例の特徴と有効性について解析した。【対象・方法】2013年9月から2014年11月までに当院に入院した、既存の利尿薬(フロセミド、スピロノラクトン)で効果が不十分なため、TLVを投与した肝性浮腫10例を対象とした。【結果】対象の年齢中央値は68.5歳、性別は男性7例、女性3例、背景肝疾患はアルコール性が4例と最も多く、ウイルス性3例、その他が3例であった。肝予備能はChild B 3例、Child C 7例であった。肝細胞癌の合併を10例中5例に認め、10例中4例で門脈血栓症あるいは腫瘍塞栓による門脈本幹の閉塞を認めた。また2例でB-RTOなどのシャント塞栓術が施行されていた。フロセミド投与量の中央値は60mg/day、スピロノラクトン投与量中央値は75 mg/dayであった。投与開始1週間後の体重がbaselineと比較して減少したのは10例中4例(-0.2 kg ~ -2.2kg)であった。投与開始1週間後の体重が不変もしくは増加した6例中4例は門脈閉塞を有する症例やシャント塞栓術が施行された症例であったが、これらの症例においても投与を継続することにより腹水穿刺間隔が延長する症例が認められた。【結論】当院での実臨床におけるTLV投与症例は肝予備能が不良で、門脈閉塞を有する症例が比較的多く含まれていた。門脈閉塞を有する症例ではTLVの効果が得られにくい印象であった。

102（消）

腹腔静脈シャント(Denver shunt)留置後に発症した敗血症性DICに対しリコンビナントトロンボモジュリンが著効したアルコール性肝硬変症の一例

[1]札幌共立五輪橋病院　消化器病センター　内科、
[2]札幌医科大学　腫瘍・血液内科学講座、[3]札幌共立医院　消化器内科、
[4]札幌共立五輪橋病院　血液腫瘍内科　緩和医療センター、
[5]札幌共立五輪橋病院　健診センター、
[6]札幌共立五輪橋病院　消化器病センター外科、
[7]KKR札幌医療センター斗南病院　消化器病センター
○高橋　稔[1]、秋山　剛英[1]、大井　雅夫[1]、土居　忠[1]、保木　寿文[1,2]、
女澤　慎一[3]、宮西　浩嗣[2]、森井　一裕[4]、平田　健一郎[5]、竹内　幹也[6]、
菊地　健[6]、由崎　直人[7]、古川　勝久[4]、本間　久登[1,3]

症例は49歳　男性 主訴：　腹部膨満感、全身倦怠感、心窩部痛 、既往歴：H20年頃よりアルコール依存症 現病歴：H24年11月、心窩部痛等を主訴に近医受診。慢性膵炎および肝硬変と診断され入院加療開始。近医での加療経過中、腹水貯留も発症しPSEが施行された。しかし腹水貯留は各種内科治療に抵抗性を示し加療目的にH26年2月前医紹介。同院転院時左胸水貯留も併存していた。胸水はコントロールされたが、腹水貯留は改善せずTIPS等の適応を含め検討を依頼されH26年8月当院紹介入院。 入院時、腹部は著明に膨隆し腹壁静脈の怒張・明らかな波動所見を認めた。 入院時腹水は約7L程度貯留していた。腹満感が強く食事摂取も十分ではなくCART施行が1-2回/wk程度必要であった。バルーン閉塞下肝静脈楔乳圧は475mmH2Oと著明に亢進し制御不能な消化管出血もないことなどから腹腔静脈シャント(Denver shunt:DS)を施行。DS施行直前より合成タンパク分解酵素阻害剤を開始継続していた。DS施行後直ちに利尿効果が得られ良好に経過した。しかしDS施行第3病日、発熱、腹部膨満感、出血傾向および血圧低下・尿量の急激な減少等がありまた血液培養で大腸菌が検出された。消化管感染症、敗血症性ショックおよびDICの発症と考えリコンビナントトロンボモジュリン(rTM)等を用いた治療を開始した。治療変更約12時間後より利尿が再開傾向を示し速やかに状態は改善した。難治性腹水に対してDSはQOL/ADLの改善に大きく寄与する事が知られる一方、特に肝硬変症例では重篤な合併症の発症も多い。今回我々は肝硬変難治性腹水症例に対してDS施行後に発症した腸管感染症による敗血症性DICに対してrTMを用いた治療にて早期にDICから離脱し良好な経過を辿っている症例を経験した。これまでDS施行後DICに対してrTMを用いた報告は少なく貴重な症例と考え報告する。

103（消）

C型肝炎ウィルスに対する経口2剤療法の初期効果と安全性～高齢者症例を中心に～

[1]小樽掖済会病院　消化器病センター
○藤田　朋紀[1]、小松　悠弥[1]、北岡　慶介[1]、和賀　永里子[1]、高梨　訓博[1]、
勝木　伸一[1]

【背景・目的】2014年9月よりC型肝炎genotype 1b型に対するIFN freeの経口2剤療法・Daclatasvir/Asunaprevir(DCV/ASV)療法が保険収載された. 当院でも保険収載直後より同療法で治療を開始しており, その初期効果と安全性について高齢者症例を中心に報告する.【対象】2014年9月から2014年10月までに経口2剤療法を開始し, RVR判定が可能であった8症例を対象とした. その内訳は平均年齢70.8歳(63-81)と65歳以上の高齢者の割合が75%(6/8), 男/女(3/5), IFN不適格初回治療例/IFN中止例/無効例(3/3/2), HCV-RNA 5.9Log10 IU/ml(5.1-6.8), 慢性肝炎/肝硬変(5/3)であった. 尚, グリチルリチン製剤の注射のために2 ～ 3回/週の定期通院を余儀なくされていた3症例, 平均年齢79.3歳(78-81)が含まれている.【成績】RVR達成率は87.5%(7/8)と既報同様に良好な成績であった. 副作用は頭痛を12.5%(1/8)に認めたものの投薬不要の軽微な症状であった. また, 肝障害を25%(2/8)に認めた. 1症例は投与4週目にAST 97 IU/Lまで上昇したが7週目には正常値に改善. 1症例は投与前100 IU/L 前後であったASTが横ばいで推移しているものの、RVRを達成しているため現在の肝障害は DCV/ASVの副作用と考えられ同治療を継続している.【結論】DCV/ASVによる経口2剤療法は良好な成績であり、副作用も軽微であるため高齢者においても投与し易いものと思われた. また, グリチルリチン製剤の注射のために2 ～ 3回/週の定期通院を余儀なくされていた80歳前後の3症例はDCV/ASV投与後には1回/2週の通院が可能となった. 後期高齢者のC型肝炎症例に対する抗ウィルス剤の投与に関しては意見が分かれるところではあるが, 少なくとも当院で経験した3症例においては通院回数の減少に寄与している. ADLが保たれている場合には後期高齢者症例もDCV/ASV療法の適応として良いものと思われる.

104（消）

C型慢性肝炎に対するダクラタスビル/アスナプレビル併用療法－臨床背景と初期治療経験－

[1]手稲渓仁会病院　消化器病センター、[2]名古屋市立大学病態医科学講座
○松居　剛志[1,2]、姜　貞憲[1]、田中　一成[1]、永井　一正[1]、友成　暁子[1]、
辻　邦彦[1]、真口　宏介[1]、小川　慎太郎[2]、飯尾　悦子[2]、田中　靖人[2]

【目的】2014年9月にC型慢性肝炎(CHC)に対するinterferon freeの治療法としてダクラタスビル(DCV)/アスナプレビル(ASV)併用療法が臨床に導入された。今回、当センターでの同薬剤に対する耐性の有無とその初期治療成績を検討した。【対象】2014年11月までにDCV/ASV投与を考慮した38例（治療9例含む）。【方法】1. DCV/ASV投与を考慮した症例におけるHCV NS5AのL31, Y93変異をdirect sequencingで同定し、2. 治療例の臨床背景、3.治療開始4週（RVR）を検討した。【結果】1. DCV/ASV投与を考慮した 38例中、L31Mを1例(2.6%)に認め、Y93Hは認められなかった。2. 治療9例は、年齢中央値77 （48-81）歳、男女比2:7、CH:LC 8:1で、肝細胞癌既往は1例であった。DCV/ASVの導入理由は前治療（Peg-IFNα2b＋Ribavirin （ペグリバ））無効が1例、ペグリバ不適格・不耐容が8例であった。不適格・不耐容例8例中4例にIFN治療歴（ペグリバ2例、Telaprevir +ペグリバ 1例、IFN単独（詳細不明） 1例）があったが副作用で中断され、1例は再燃であった。治療前検査データはHCV RNA 6.2 log IU/ml (5.6-7.0)、WBC 4070 /μL (1790-6870)、Hb 13.8 g/dl (10.6-15.5)、Plt 13.5×104μL (4.0×104-20.1×104)、AST 45 IU/l (26-110)、ALT 34 IU/l (26-112)、T-Bil 0.7 mg/dl (0.5-1.6)、Cre 0.61 mg/dl (0.46-1.35)であった。DCV/ASVを導入した9例は全てHCV NS5 L31、Y93が野生型であった。3. 治療4週以上経過は6例であり、4例はRVR、残る2例も1.2 log IU/ml、＜1.2+ log IU/mlであった。有害事象は肝障害の1例のみであった。【まとめ】NS5A sequenceを検討した38例ではL31変異2.6 %で、Y93変異は認められず、治療例では4週時に良好な治療効果が得られた。 今後もDCV/ASVによる効果が期待されるものの、NS5A変異については引き続き治療前検討が必要と考えられる。

105（消）

daclatasvirとasunaprevirのNS5A領域の変異の有無別治療効果の検討

[1]札幌厚生病院　第3消化器内科
○中島　知明[1]、山口　将功[1]、木村　睦海[1]、荒川　智宏[1]、小関　至[1]、
桑田　靖昭[1]、大村　卓味[1]、佐藤　隆啓[1]、髭　修平[1]、狩野　吉康[1]、
豊田　成司[1]

【目的】C型慢性肝疾患に対するdaclatasvir(DCV)とasunaprevir(ASV)併用例のNA5A領域の変異の有無別の治療成績を検討する。【対象と方法】臨床試験参加48例(男性15例、年齢中央値64歳、前治療無効16例、肝硬変7例)の著効率を治療前のNA5A領域の耐性の有無別に検討した。耐性のprofileはY93H陽性8例(17%)、弱陽性10例(21%)でL31M/V陽性例は認めなかった。市販後症例は4週以上経過が追えた110例(男性41例、年齢中央値71歳、前治療無効42例、肝硬変45例、protease inhibitor投与歴有り14例(13%))の投与2、4週のHCV RNA陰性化率と陰性化寄与因子を検討した。耐性のprofileはY93H陽性6例(6%)、弱陽性11例(10%)、L31M/V陽性が3例(3%)で、Y93HとL31M/Vのdouble mutant例は認めなかった。耐性変異の検出はPCR-inavader法を用い、変異比率1 ～ 19%を弱陽性、20%以上を陽性と判定した。HCV RNAはTaqMan PCR法を用い、signal陰性を陰性と定義した。【結果】1) 治験48例の著効率は90%で、Y93H陽性例/弱陽性例/陰性例別の著効率は、それぞれ、63/100/96%であった。2) 市販後110例では、投与2週/4週のHCV RNA陰性化率は、それぞれ、29/77%であった。投与2週のHCV RNA陰性化率は、Y93H陽性例/ Y93H弱陽性例/陰性例で、50/ 73/44%、投与4週のHCV RNA陰性化率は、同様に50/73/44%であった。L31M陽性の3例中1例は投与2週でviral breakthrough(VBT)を来したが、残る2例は4週以内にHCV RNAの陰性化が得られた。Y93H陽性例で経過中にVBTを来した症例は認めなかった。C) 多変量解析にて、投与2週のRNA陰性に寄与する因子は、治療前HCV RNA6.2未満(OR3.8, 95%CI1.5-9.9, p=0.006)、投与4週も同様にHCV RNA6.2未満(OR5.3, 95%CI1.7-16.4, p=0.004)が独立した因子として抽出された。【結語】著効の判定が可能であった治験例では、Y93H陽性例で著効率は低下したが、弱陽性例は陰性例と同等の成績であった。市販後の症例では、早期のHCV RNA陰性化にはY93H変異は関与せず、治療前のHCV RNA量が独立した因子であった。

106（消）

当院における新規C型慢性肝炎治療薬（ダクラタスビル、アスナプレビル）の使用経験

[1]町立長沼病院　内科消化器科
○倉　敏郎[1]、佐々木　宏嘉[1]

【はじめに】C型肝炎治療において直接作用型抗ウィルス剤（DAAs）が登場し、インターフェロン（IFN）不耐用、不適格、IFN無効例に対しての効果が期待される。当院でDAAs適応の11例にダクラタスビル、アスナプレビルによる抗ウィルス療法（以下、本療法）を行ったため報告する。【対象】11例の内訳は、IFN不適格症例4例（代償性肝硬変2例：うち1例肝細胞癌術後、高齢2例）、不耐用3例（IFN療法でうつ発症2例、その他の副作用1例）、無効例4例であった。年齢は59歳から81歳（平均72.1歳）、男性/女性：3/8であった。Y93H耐性変異は2例で調査でき、いずれも変異を認めなかった。【臨床経過】平成26年9月下旬ないし10月初旬から本療法を開始した。本抄録提出時点（平成26年12月1日）で、10例は肝機能の正常化がみられ、HCV-RNAの陰性化が確認された。1例は2週後にHCV-RNAの減少が2log未満であり、トランスアミナーゼの上昇がみられた。4週後にAST/ALT：157/221と悪化したため投与を中止した。副作用は頭痛1例、鼻咽頭違和感2例でいずれも軽微なものであった。

107（消）

当院におけるGenotype 1b 高ウイルス量C型慢性肝炎に対するLedipasvir /Sofosbuvir±Rivavirin併用療法の治療成績

[1]北海道大学　消化器内科
○須田　剛生[1]、小川　浩司[1]、伊藤　淳[1]、佐藤　史幸[1]、常松　聖司[1]、
佃　曜子[1]、寺下　勝巳[1]、中井　正人[1]、荘　拓也[1]、森川　賢一[1]、
夏井坂　光輝[1]、坂本　直哉[1]

(背景)数年前まではgenotype1型C型慢性肝炎高ウイルス量 患者に対する標準療法はPeg化インターフェロン+リバビリン(RBV)併用療法であり治療効果は十分ではなかったが、開発が進むDirect Acting Antivirals(DAAs)との併用で劇的に治療成績が向上した。更に、2014年秋よりIFN-Freeの経口2剤による治療が開始となったが薬剤耐性ウイルスが問題となった。今回NS5A阻害剤Ledipasvir(LDV) と核酸型HCVポリメラーゼ阻害剤Sofosbuvir(SOF) ±RBV療法の第3b相無作為化オープンラベル試験を施行し、当院における治療効果および副作用について検討した。(方法) 対象：総患者数は7例、LDV/ SOF群3例、LDV /SOF +RBV群4例、前治療歴は、LDV/ SOF群の1例が前治療non-responder であったが他は全例初回治療であった。年齢中央値は61歳（range 47-66）、男性1名/女性6名、全例Genotype1のC型慢性肝炎であった。全例とも、12週間のLDV/ SOF±RBV投与が行われSVR12で治療成績を評価した。(成績) 両群開始時のウイルス量に差は認めなかった。4週のウイルス陰性化はLDV/SOF群が2/3例、LDV/SOF +RBV群が3/4例と良好な治療経過で、8週目には全例が血中HCV-RNA陰性化となり以後breakthroughは両群とも認めなかった。SVR12はLDV /SOF, LDV /SOF+RBV両群とも100%達成となった。副作用は、RBV投与症例1例に貧血の進行にてRBVの減量を必要としたが、重篤な副作用は認められなかった。(結語)治療脱落、副作用中止例を認めず、治験エントリー症例全例がSVR12を達成した。副作用が少なく、非常に高い治療効果を認め今後の有力な治療法である事が想定された。

108（内）

抗血栓薬内服者に対するガイドライン変更後の胃ESDの現状

[1]手稲渓仁会病院　消化器病センター
○古賀　英彬[1]、田沼　徳真[1]、木村　有志[1]、山本　至[1]、浦出　伸治[1]、
原田　拓[1]、野村　昌史[1]、真口　宏介[1]

【背景】2012年7月に「抗血栓薬内服者に対する消化器内視鏡診療ガイドライン(GL)」が改定され血栓症の予防に重きが置かれるようになったが、安全性の検討は十分ではない。【目的】抗血栓薬内服者における胃ESDのGL変更後の現状と安全性を明らかにする。【対象】GL変更前に胃ESDを施行したA群:2011年1月から2012年6月までの124例とGL変更後に胃ESDを施行したB群:2013年4月から2014年9月までの224例。【方法】1. 両群の抗血栓薬服用者の内訳と休薬状況を調査した。2. 両群の抗血栓薬内服者においてa.患者背景（年齢、合併症保有率）、b.後出血率と後出血までの期間、出血時のHb低下量、c.血栓性合併症を比較検討した。【結果】1. 抗血栓薬内服者の内訳は、(A群：B群)抗血栓薬内服者(20例：58例)、非内服者(104例:166例)とB群で有意に抗血栓薬内服者が多かった(p=0.044)。ESD前に休薬可能であったのはA群：20例中11例(55.0%)で、残り9例(45.0%)は休薬が困難であり、全例ヘパリン置換されていた。一方B群：58例中39例(67.2%)で休薬可能であり、残り19例(32.8%)は休薬が困難で、11例でヘパリン置換、7例でアスピリン継続、1例でシロスタゾールを継続しESDを施行していた。2. a.抗血栓薬内服者の年齢は、中央値A群：77歳(62 ～ 91)、B群：74歳(56 ～ 88)、合併症保有率はA群：85.0%, B群：67.2%で両群間に有意差はなかった。b.後出血率はA群20.0%(4/20)、B群37.9%(22/58)、出血時のHb低下量はA群1.7±1.1g/dl、B群1.3±1.3g/dl、後出血までの期間は中央値A群:5.5日(1 ～ 9)、B群:1日(0 ～ 36)で両群間に有意差を認めなかった。c.抗血栓薬をヘパリン置換後に胃ESDを施行したA群の1例で血栓性合併症(脳梗塞)を発症した。【結語】GL変更後は抗血栓薬休薬困難な症例中42.1%(8/19)で抗血栓薬服用下に胃ESDが施行されていた。GL変更前後で後出血率、出血時のHb低下量に差はなく、抗血栓薬服用下でも安全に胃ESDを施行可能であった。今回の検討ではGL変更前の症例で血栓性合併症の発症を1例認めており、抗血栓薬の中止には注意が必要と考えられた。

109（内）
Cold polypectomyの検討

[1]札幌東徳洲会病院　消化器センター
○佐藤　龍[1]、巽　亮二[1]、松原　悠[1]、好崎　浩司[1]、坂本　淳[1]、
網塚　久人[1]、木村　圭介[1]、太田　智之[1]

【背景】近年,cleanを目指してcold polypectomyが見直され普及してきている。Cold polypectomyは対極板および局注は不要であり切除時間の短縮が図れる。一般的なポリペクトミーの偶発症は0.7%, 穿孔が0.1%におこるとされている。当院では2013年10月に導入し, 約1年が経過した。【目的】当院でのcold polypectomyの成績を評価し安全性を評価する。【対象】2013年10月から2014年10月までに当院でcold polypectomyを試みた連続した126人475病変のうち, coldで切除できなかった10病変(2.1%)を除外した465病変を対象とした。平均年齢64.6±11.4歳, 男女比97:30。抗血栓薬服用は16人(12.6%)であり, 全例内視鏡学会ガイドラインに基づいて中止を行った。【結果】1 切除した病変の平均径は5.1±2.4mmで5mm以下が65.2%を, 6-9mmが28.0%, 10mm以上が6.9%であり, 一人当たりの平均切除個数は3.7個であった。肉眼型は平坦病変が22.4%, Is 61.7%, Isp 14.6%, Ip 1.3%であった。2 切除方法はcold snareが432病変(92.0%)を占めていた。3ポリープ回収率は97.4%で, 低異型度腺腫が403病変(86.7%), 過形成性ポリープ16病変(3.4%), 鋸歯状病変9病変(1.9%)であったが粘膜内癌を2病変(0.4%), 高異型度腺腫を20病変(4.3%)認めた。切除断端は陰性が89.0%,不明が11.0%であり粘膜内癌はいずれも断端陰性であった。4偶発症: Hb＞2.0g/dl以上の低下を1病変(0.2%)に認め抗血栓薬服用10mm以上のIsp病変であった。後日,内視鏡的止血を要した病変は3病変(0.6%)あったが穿孔例は認めなった。出血または予防のためのクリップ施行は41病変(8.8%)であった。【結語】cold polypectomyは従来の通電するポリペクトミーより安全に施行できる可能性がある。今後さらなる多数例, 多施設, 前向きな検討が望まれる。

110（内）
膵腫瘤を対象とした22G針を用いたEUS-FNAにおけるsideport有無による診断能に関する多施設共同前向き比較試験

[1]札幌医科大学　腫瘍・血液内科学講座、[2]北海道大学　消化器内科、
[3]東京大学医学部附属病院　消化器内科、[4]東京医科大学　消化器内科、
[5]伊達赤十字病院　消化器科、[6]札幌医科大学　病理部、
[7]札幌医科大学　公衆衛生学講座
○石渡　裕俊[1]、林　毅[1]、河上　洋[2]、伊佐山　浩通[3]、糸井　隆夫[4]、
久居　弘幸[5]、小野　道洋[1]、阿部　容子[2]、山本　夏代[3]、糸川　文英[4]、
坂本　直哉[2]、長谷川　匡[6]、園田　智子[7]、加藤　淳二[1]

【背景】膵腫瘤性病変に対するEUS-FNAは安全性が高く、高い診断能を有し広く行われているが、さらなる診断能向上にはFNA針の改良が解決の糸口となりうる。現在、汎用性が最も高いとされているのは22G針であるが、19Gに比べると組織採取能に劣るとされている。この欠点を克服するために、近年針先端にsideportを有するFNA針が使用可能となったが、比較試験にて組織採取能、正診率については評価されていない。【目的】EUS-FNAの膵腫瘤に対する診断能を22G針のsideport有無により比較検討する。【試験デザイン】多施設共同前向き単盲検無作為化比較試験(UMIN000008120)【方法】2013年1月から2013年9月の期間において5施設でCT,US,MRIにより膵腫瘤と診断しEUS-FNAを行った連続160例を対象とした。患者ごとに22GFNA針(EZshot2, Olympus Medical社)をsideportの有無で割り付け、白色検体が採取されるまで穿刺を行った。Primary endpointは正診率、Secondary endpointは穿刺回数、組織診検体の質(細胞集塊、血液量、介在粘膜の混入)とした。組織検体の質評価は、組織診検体に対応したスコアリング表に従い、FNA針の情報を盲検化された各施設の試験参加病理医が行った。【成績】割り付け後に登録基準を満たさないことが判明した2例を除く158例を解析対象とした(sideport有群79例、sideport無群79例)。十二指腸からの穿刺であった4例が穿刺不能であった。正診率は、sideport有群、sideport無群で92%(73/79)、86%(68/79)であり差は認めなかった。組織構築が確認可能であった検体は、61.8%(47/76)、44.2%(34/78)でありsideport有群で有意に組織構築を確認可能であった(P = 0.04, Fisher’s exact test)。血液量、介在粘膜混入の程度には差を認めなかった。【結論】膵腫瘤性病変に対するEUS-FNAではsideportにより正診率には有意差は認められなかったものの、組織採取能の向上には寄与することが明らかとなった。

111（消）
クローン病におけるアダリムマブの寛解導入効果とその背景因子の検討

[1]札幌厚生病院　IBDセンター
○宮川　麻希[1]、那須野　正尚[1]、酒見　亮介[1]、田中　浩紀[1]、本谷　聡[1]、
今村　哲理[1]

【目的】現在本邦においてクローン病(CD)に使用可能な抗TNF-α抗体製剤は, アダリムマブ(ADA)とインフリキシマブ(IFX)の2種類であるが, いずれの薬剤を第1選択とすべきか明確にはされておらず,さらにADAの寛解導入効果や寛解に影響する背景因子の検討は十分ではない. 今回我々はADAにより寛解導入されたCDを対象とし, ADAの寛解導入成績および寛解に影響する背景因子を検討した.【方法】2010年10月から2014年4月までにADAによる寛解導入治療が施行されたCD のうち, ADA導入前のHarvey-Bradshow index(HBI)が5以上の72例を対象とした. HBI 4以下を寛解と定義し, ADA開始2週後, 4週後の寛解導入率を検討した. さらに, 4週後の寛解導入率に影響する背景因子を単変量解析,多変量ロジスティック回帰分析により検討した.【結果】患者背景は, 男性34例, 平均年齢29.0歳, 平均罹病期間6.5年, 小腸型12例・小腸大腸型48例・大腸型12例, 腸管切除の既往歴24例, 狭窄20例, 内瘻4例. 併用療法は免疫調節薬30例, プレドニゾロン10例であり, 28例でIFXの使用歴を認めた. 喫煙者は13例であった.ADA導入前の平均CRP値は1.9mg/dl, 平均HBIは8.2であった. ADA導入後のHBIは2週後4.0, 4週後3.3と有意に低下を認め, 寛解導入率は2週で65%, 4週で82%であった. 4週後の寛解率に及ぼす背景因子の検討では, 寛解群で有意に年齢が若く(27.8歳 vs 34.5歳), 罹病期間が短く(4.9年 vs 13.7年), 治療前HBIが低値であった(7.7 vs 10.2). 一方, 非寛解群では狭窄(69% vs 19%), 喫煙(46% vs 12%), 腸管切除歴(69% vs 25%), IFX治療歴(77% vs 31%)の割合が有意に高かった. 多変量ロジスティック回帰分析では, 罹病期間(odds ratio 0.670, 95% CI 0.501-0.897, P=0.007)と治療前HBI (0.446, 0.237-0.842, 0.013)が独立した予後予測因子として検出された.【結語】CDにおけるADAの寛解導入率は4週で約8割であり, 短期治療成績としては良好な結果であった. 罹病期間の短い症例と重症度の低い症例においては, ADAの寛解導入効果はさらに高まる可能性が示唆された.

112（消）
当院における血球成分吸着・除去療法の成績について

[1]釧路労災病院　消化器内科・腫瘍内科
○高橋　一宏[1]、平田　甫[1]、鈴木　和治[1]、中島　正人[1]、八木澤　允貴[1]、
高坂　琢磨[1]、工藤　大樹[1]、小林　良充[1]、曽我部　進[1]、太宰　昌佳[1]、
小田　寿[1]、宮城島　拓人[1]

当院では潰瘍性大腸炎(UC)121名、クローン病(CD)45名の計166名の炎症性腸疾患患者の日常診療に携わっている。H26年度(H26.4 ～ H26.11)の新規診断例はUC15名、CD4名となっている。当院の特徴として透析に携わる臨床工学技士が内視鏡業務も兼務しており、治療の選択肢として血球成分・吸着療法(CAP療法)を選択しやすい状況にある。2001年にCAP療法が保険適応となり、これまでに当院ではUC 40名、CD 2名に対して延べ59件のCAP療法を行ってきた。白血球除去療法(LCAP)、顆粒球除去療法(GMA)それぞれの内訳(不明例4例除く)はLCAP（症例数14名、延べ19件、男性9名・女性5名、平均年齢54歳、UC14名、入院12件・外来7件、1件の平均施行回数8.3回、週1回15件・週2回以上4件）、GMA（症例数25名、延べ36件、男性14名・女性11名、平均年齢53歳、UC23名・CD2名、入院26件・外来10件、1件の平均施行回数8.8回、週1回11件・週2回以上25件）となっており、併用療法、効果、手術移行に関してはLCAP（ステロイド(PSL)併用有16名・無3名、免疫調節薬(IM)併用有4名・無15名、生物学的製剤(Bio)併用有4名・無15名、効果有(lichtiger score 5以下もしくは50%以上の低下)10名・無9名、手術移行無）、GMA（PSL併用有30名・無6名、IM併用有8名・無28名、Bio併用有8名・無28名、効果有23名・無13名、手術移行2名）となっている。2012年度からは回路の組み立てが簡便であること、当院での成績において差異を認めないことから顆粒球除去療法(GMA)を第一選択としている。2010年から保険適応となったIntensive GMA(週2回以上、計8回以上)例については症例数15名、延べ20件、男性8名・女性7名、平均年齢47.8歳、全結腸型12名・左側結腸型3名、入院19件・外来1件、PSL併用有17名・無3名、IM併用有7名・無13名、Bio併用有5名・無15名、効果有14名・無6名、手術移行有2名となっており、入院での施行症例が多い傾向にあった。当院でのCAP療法の実際、成績及び今後の課題、展望について報告する。

113（内）

下部消化管内視鏡で粘膜下血腫を認めたALアミロイドーシスの4例

[1]札幌医科大学　消化器・免疫・リウマチ内科学講座
○林　優希[1]、菅野　伸一[1]、川上　賢太郎[1]、小野寺　馨[1]、久保　俊之[1]、山本　英一郎[1]、能正　勝彦[1]、山下　健太郎[1]、有村　佳昭[1]、篠村　恭久[1]

大腸に粘膜下血腫を生じる原因としてALアミロイドーシスを含む血液疾患,医原性,虚血性腸炎, 抗血栓薬の内服, 外傷などが報告されている. 当科ではALアミロイドーシスをきたす疾患である原発性ALアミロイドーシスと多発性骨髄腫(以下MM)に対して,ほぼ全例に精査の下部消化管内視鏡(以下CS)を施行している. 今回我々はALアミロイドーシスによる大腸の粘膜下血腫を4例認めたため報告する.
【症例1】67歳男性. 心不全の原因と考えられたアミロイドーシスの精査のためにCSを施行し, 下行結腸に単発の粘膜下血腫を認めた.【症例2】76歳男性. MMの治療中に鮮血便を認めたためCSを施行し,S状結腸に3か所の粘膜下血腫を認めた. バイアスピリンを内服していた.【症例3】73歳女性. 口唇のアミロイド沈着のために精査のCSを行い, 横行結腸に単発の粘膜下血腫を認めた.【症例4】70歳男性. ネフローゼ症候群と慢性下痢の精査のためにCSを施行し, 下行結腸に多発する小さな粘膜下血腫と潰瘍瘢痕を認めた. 後に骨髄生検でMMの診断となった. 以上の4例は大腸粘膜の生検でCongo red染色陽性であり, 精査でALアミロイドーシスの診断となった.
【考察】本邦における大腸粘膜下血腫の報告は自験例を含め40例あり, 原因はALアミロイドーシス14例, 医原性6例, その他の血液疾患5例, 虚血性腸炎5例, 抗血小板・抗凝固療法4例, 外傷4例, 感染性腸炎1例, 特発性1例であった. ALアミロイドーシスの沈着は粘膜筋板や粘膜下層の血管壁, 固有筋層に強く, その易出血性から粘膜下血腫を生じると考えられている. 一般的にALアミロイドーシスは予後不良な疾患とされ,その生命予後とQOLの維持においてアミロイド沈着の進行による臓器機能の低下は重要な因子であり,血液専門医による早期の介入は両者を改善させると考えられる. しかし, HE染色のみの病理組織像ではアミロイド沈着を診断できず, Congo red染色などの特殊染色が必要である. そのため, 外因の無い大腸粘膜下血腫を指摘した際にはALアミロイドーシスを鑑別に挙げ, 生検・特殊染色を行うことが重要と考えられた.

114（消）

びまん性大細胞型B細胞性リンパ腫を合併した難治性潰瘍性大腸炎の一例

[1]釧路労災病院　内科、[2]釧路労災病院　外科、[3]釧路労災病院　病理
○八木澤　允貴[1]、高坂　琢磨[1]、鈴木　和治[1]、中島　正人[1]、小林　良充[1]、工藤　大樹[1]、高橋　一宏[1]、太宰　昌佳[1]、曽我部　進[1]、小田　寿[1]、宮城島　拓人[1]、徳渕　浩[2]、小笠原　和宏[2]、高橋　達郎[3]

40代男性。平成24年5月に血便・貧血の原因精査にて当科初診、潰瘍性大腸炎全結腸型(重症)の診断にてメサラジン、プレドニゾロン(PSL)、顆粒球除去療法導入するも、PSL漸減にて増悪を繰り返していた。アザチオプリン、インフリキシマブ導入後も軽快と再燃を繰り返し平成26年5月20日にアダリムマブ導入。23日朝より突発性の腹痛と発熱を認め、CT画像所見から腸管穿孔の診断で同日緊急手術、手術所見はS状結腸の穿孔であり穿孔部5cmのS状結腸部分切除+Hartmann手術を施行された。術後病理所見にて穿孔部位に一致してびまん性大細胞型B細胞性リンパ腫が認められた。PET-CTでは他に明らかなリンパ腫病変は認められず、術後もアダリムマブを継続していたが潰瘍性大腸炎のコントロールが不良であり、全結腸切除の方針となった。炎症性腸疾患におけるリンパ増殖性疾患の報告は世界的にも散見され、長期の臨床経過や免疫抑制剤の使用によりリンパ増殖性疾患発症のリスクが上昇する可能性が示唆されているが依然として不明な部分が多い。今回我々は潰瘍性大腸炎治療中に腸管穿孔を契機に発見されたびまん性大細胞型B細胞性リンパ腫を経験したので炎症性腸疾患とリンパ増殖性疾患の関連性について文献的考察を加え報告する。

115（消）

下部消化管内視鏡検査後に腸重積を発症した1例

[1]北海道医療センター　消化器内科
○曽根　孝之[1]、羽田　政平[1]、馬場　麗[1]、武藤　修一[1]、木村　宗士[1]、大原　行雄[1]

【症例】80歳台、男性【主訴】血便【現病歴】慢性心房細動の既往があり、ワーファリン内服中であった。貧血の精査目的で下部消化管内視鏡検査を施行し、S状結腸に大腸ポリープを認めた。ポリープ切除の目的で入院し、翌日S状結腸の大腸ポリープに対して内視鏡的粘膜切除術を施行した。出血、貧血を認めなかったため、術後1日目からワーファリンを再開し、ヘパリンの持続静注を開始した。術後2日目に発熱と血便を認め、緊急内視鏡検査とCTでS状結腸の腸重積を認めた。内視鏡的に腸重積の整復を試みたが、整復できなかった。当日、開腹手術を施行し、腸重積の整復を行った。【考察】腸重積は小児において粘血便、間歇的腹痛などで発症し緊急手術の適応である。高齢者では腫瘍を先進部とする腸重積を経験するが、下部消化管内視鏡検査後に発症することは稀である。本症例でポリープ切除部は先進部となっておらず、切除部の肛門側のS状結腸粘膜を先進部とした腸重積を認めた。外科的に整復術が可能であり、腸管壊死を認めなかったため、結腸切除は免れた。【結語】内視鏡検査後に腸重積を合併した症例を経験したので、文献的考察を加えて報告する。

116（消）

繰り返すイレウス症状を契機に、大腸内視鏡検査で診断された、腸管子宮内膜症の1例

[1]KKR札幌医療センター　消化器科、[2]KKR札幌医療センター　病理科
○平田　裕哉[1]、関　英幸[1]、福田　直樹[1]、横山　文明[1]、大原　克仁[1]、石橋　陽子[1]、菅井　望[1]、藤田　淳[1]、鈴木　潤一[1]、桑原　健[2]、岩崎　沙理[2]、鈴木　昭[2]

【はじめに】腸管子宮内膜症は腸管に子宮内膜組織が増殖したもので、全子宮内膜症の10%前後に認められるとされる。病変の主座は漿膜から固有筋層であり、内視鏡的には生検で組織が得られず診断が困難なことが多い。今回、繰り返すイレウスを主訴に当科受診となり、大腸内視鏡による生検で診断した腸管子宮内膜症を経験したので、若干の文献的考察を加え報告する。【症例】40歳台女性、201x年3月19日間歇的な下腹部痛を自覚した。嘔気も伴っており、腹部単純X線写真でniveauを認め、イレウスの診断で即日入院となった。イレウス管挿入によりイレウスは改善し、イレウス管からの小腸造影を行ったところ、回腸末端に狭窄を認めた。後日下部消化管内視鏡検査を施行したところ、回腸末端に狭窄を認める他、盲腸に壁外圧迫の所見を認めた。回腸末端の狭窄部を生検したところ子宮内膜腺上皮は明らかではなかったが、粘膜固有層に子宮内膜の間質を思わせる細胞を認め、Estrogen receptorによる免疫染色で陽性を示し、総合的に腸管子宮内膜症と考えた。以降婦人科で黄体ホルモン療法が開始され、現在は薬物コントロールで症状は落ち着いている。

117（消）
急性腸管虚血の診断が遅れた痛恨の1例
～当院における腸管虚血の緊急手術例のまとめも含め～

[1]網走厚生病院　内科・消化器科、[2]網走厚生病院　外科
○安孫子　怜史[1]、林　健児[1]、藤田　弘之[1]、阿部　暢彦[1]、小野寺　学[1]、内田　多久實[1]、藤永　明[1]、木井　修平[2]、長津　明久[2]、下國　達志[2]、西川　眞[2]

【病歴】症例は71歳男性。糖尿病、慢性腎不全、脂質異常症、高血圧などで当科通院中。1週間以上排便なく、嘔吐を3回し、臍周囲痛も出現したため、独歩にて当科救急外来を受診した。当直医は便秘の疑いでレントゲンを指示した。検査中に血圧低下があり、転倒し、暗赤色の吐血をしたため、内科当番医師の対応となった。腹部診察では腹部膨満と臍周囲の圧痛のみで腹膜刺激徴候は認めなかった。その後、補液により、血圧は回復し、吐血も収まり、臍周囲痛も鎮痛薬投与で改善した。検査の結果、糞便イレウスおよびマロリーワイス症候群疑いで当科入院となった。入院当日の23時頃に血圧低下および臍周囲痛の持続があり、再度、診察をした。腹部診察では臍周囲の圧痛のみで腹膜刺激徴候は認めなかった。検査の結果、糞便による閉塞性大腸炎からの敗血症性ショックと判断し、大量輸液と昇圧剤および抗生剤投与を開始した。入院翌日の8時に当科上司にコンサルトし，急性腹症の診断で，外科にコンサルトし、腸管壊死による汎発性腹膜炎の疑いとなり、緊急手術となった。術中所見で広範囲の腸管壊死があり、非閉塞性腸間膜虚血症を疑い、小腸および結腸の大部分を切除した。術後7日目に人工呼吸器から離脱したが、その後、状態が悪化し、術後14日目に永眠された。【考察】急性腸管虚血はhospital delayを起こし得る典型的な疾患であり、頻度がさほど多くないことから初期診断で見逃されることも多い。予後には関連しなかったかもしれないが、レトロスペクティブにみると来院時には診断し得なくても、深夜帯の増悪時に再度考察し、緊急手術を依頼すべきであった。当院での急性腸管虚血の緊急手術症例の検討と若干の文献的考察を加え、報告する。

118（消）
エアーコンプレッサーからの圧縮空気により大腸損傷をきたした一例

[1]旭川医科大学　消化器・血液腫瘍制御内科
○内海　辰哉[1]、太田　勝久[1]、田中　一之[1]、坂谷　慧[1]、堂腰　達矢[1]、藤林　周吾[1]、野村　好紀[1]、上野　伸展[1]、嘉島　伸[1]、後藤　拓磨[1]、笹島　順平[1]、盛一　健太郎[1]、藤谷　幹浩[1]、高後　裕[1]

症例は20歳代男性．既往歴は特にない．ガソリンスタンドに勤務しており，H25年5月、ガソリンスタンドの同僚とふざけて業務用のエアーコンプレッサーを使用していたところ，衣服の上の肛門部付近に圧縮空気を噴射され受傷した．受傷直後より非常に強い腹痛を自覚し当院救急外来を受診した．意識は清明でバイタルに問題はなかった．下腹部の広範囲に強い圧痛を認めていたが反跳痛，筋性防御は認めなかった．緊急腹部CT検査では空気によって大腸が著明に拡張していたが,free airの所見はなく，消化管穿孔を示唆する所見は認められなかった．絶飲食および抗生剤投与にて保存的に加療し，第5病日には腹部症状はほぼ消失した．腸管損傷の評価のため第8病日に大腸内視鏡検査を施行したところ，直腸や横行結腸にびらんと縦走傾向のある潰瘍瘢痕を認めた．食事再開後も腹部症状の再燃はなく,第9病日に退院となった．エアーコンプレッサーなどによる圧縮空気噴出に伴う腸管損傷は腸管，特に大腸の内圧の急激な上昇により腸管穿孔や破裂を生じ，緊急手術となる症例が非常に多い．本症例のように保存的加療で軽快し，かつ内視鏡検査にて粘膜面からの腸管損傷の程度を評価し得た症例は極めて稀であり，若干の文献的考察を加えて報告する．

119（消）
FGIDs問診票による過敏性腸症候群(IBS)の診断

[1]北海道大学　消化器内科、[2]北海道大学病院　光学医療診療部、
[3]北海道大学大学院　がん予防内科学講座
○大野　正芳[1]、加藤　元嗣[2]、宮本　秀一[1]、津田　桃子[1]、大森　沙織[1]、高橋　正和[2]、水島　健[1]、小野　尚子[2]、間部　克裕[3]、清水　勇一[1]、坂本　直哉[1]

【背景】2014年消化器病学会から機能性消化管疾患の診療ガイドラインが提唱されたが、世界的に機能性消化管疾患の診断はRomeIII基準が用いられている。しかし、実臨床の場ではFGIDs問診票を用いて正しく診断されていないのが現状である。
【目的】消化器科受診者で臨床的にIBS疑いと診断された症例、またIBS治療中の症例に対して、RomeIII基準に基づいて診断を行い、比較検討することにある。
【方法】道内9施設の外来でIBS疑いの患者（A群）、IBS治療中の患者（B群）を対象にRomeIIIの成人FGIDs質問票を用いて、機能性腸障害を診断した。
【結果】A群は83例（平均年齢53.7歳、男:女43:40）でB群は54例(平均年齢52.8歳、男:女 25:29)であり、両群の背景に有意差はなかった。A群の83例中、FGIDs問診表によりIBSと診断されたのは22例（26.5%）で、他は機能性腹部膨満12例、機能性便秘12例、機能性下痢4例（重複あり）と半数以上は他疾患と診断された。B群の54例はIBSとして様々な治療がなされており、治療中の問診ではIBSの基準に合うのは18例(33.3%)で、他に機能性腹部膨満1例、機能性便秘3例、機能性下痢2例（重複あり）と診断され、この結果からIBSと診断された33.3%が治療効果不十分と考えられ、他の機能性腸障害と診断された33.3%も症状に対応して追加治療が必要と思われた。
【結論】臨床的にIBSと診断した症例には、他の機能性疾患が含まれている可能性が高く、診断にはRomeIII基準に基づいたFGIDs問診票を活用して、それぞれの疾患に適した治療が必要である。

120（内）
ヘパリンカルシウム皮下注によるヘパリン置換例の検討

[1]NTT東日本札幌病院　消化器内科、[2]北海道大学病院　光学医療診療部
○松本　美桜[1]、清水　佐知子[1]、川本　泰之[1]、羽場　真[1]、横山　朗子[1]、吉井　新二[1]、赤倉　信亮[1]、加藤　元嗣[2]

【背景】2012年に発行された消化器内視鏡ガイドラインにおいては、抗凝固薬の休薬が不可能な患者に対しては、ヘパリン置換が推奨されている。ヘパリン置換においては、ヘパリンナトリウムの静注とヘパリンカルシウムの皮下注による方法があり、現在当院では主としてヘパリンカルシウムによる置換を行っている。ヘパリン置換例では後出血率が高いという報告は増加しているものの、薬剤の違いを検討した報告はない。【目的】ヘパリンカルシウム単独の偶発症につき検討する。【方法】2011年―2013年の過去三年間に、ヘパリンカルシウムの皮下注下に施行した上下部消化管内視鏡処置について検討した。施行された処置は上部消化管内視鏡治療4例、下部消化管治療46例、生検5例であった。使用したヘパリン単位数の中央値は10000（7500－20000）単位であった。後出血は生検及び上部消化管内視鏡治療では認めなかったが、下部消化管内視鏡治療では19.6%（9/46）であった。2006-2011年のヘパリンナトリウム置換下の下部消化管内視鏡治療の後出血率は29%（9/31）であり、p=0.41と有意な差は認めなかった。また、全体の3.6%（2/55）で皮下血腫を認めた。さらに7.2%（4/55）でAPTTが活性低下し測定できず、プロタミンでの中和例も7.2%（4/55）に認めた。これらはヘパリンナトリウムによる置換例では認めなかった。【結語】ヘパリンカルシウムによる置換において、内視鏡処置の後出血率はヘパリンナトリウムと差がなかった。一方でヘパリンナトリウム置換では見られない偶発症が観察され、今後さらなる検討が必要と考えられた。

121（内）
EUS-FNAにより術前診断可能であった直腸神経鞘腫の1例

[1]伊達赤十字病院　消化器科、[2]伊達赤十字病院　内科、
[3]伊達赤十字病院　外科、[4]札幌医科大学　腫瘍・血液内科学講座
○久居　弘幸[1]、櫻井　環[1]、平子　匡[1]、小柴　裕[1]、池田　裕貴[1]、
宮崎　悦[2]、佐藤　正文[3]、川崎　亮介[2]、行部　洋[2]、山田　徹[3]、三浦　翔吾[4]

消化管、特に大腸に発生する神経鞘腫は極めてまれで、大腸原発の間葉系腫瘍の5%以下とされる。今回、EUS-FNAにより術前診断可能であった神経鞘腫の1切除例を経験したので、当院での粘膜下腫瘍に対するEUS-FNAの成績を含め報告する。
症例は66歳、女性。高血圧、気管支喘息、脂質異常症で近医通院中、2014年7月中旬に排便時出血あり、当院受診。8月の下部消化管内視鏡検査で、横行結腸にIp型 (平滑筋腫)およびIsp型ポリープ (低異型度管状腺腫)、直腸RaにIp型ポリープ (腺腫内癌)あり、EMRを施行した。その際にRaに大きさ25mmの表面平滑でやや発赤調の粘膜下腫瘍を認めた。CTで同部位は低吸収値腫瘤として描出され、軽度に増強効果を認めた。同月にEUS-FNA目的に入院となった。EUSでは腫瘍は第4層より発育する境界明瞭なやや不均一な低エコー腫瘤として描出された。22G針 (Expect、Boston Scientific)を用いて穿刺し、迅速細胞診で紡錘形細胞の束状集塊が得られ終了した。病理組織では、軽度から中等度の核異型を示す紡錘形核と弱好酸性胞体を有する紡錘形腫瘍細胞が束状に増殖しており、免疫染色では腫瘍細胞は、CD34(-)、c-kit(-)、S-100(+)、SMA(-)であり神経鞘腫と診断した。EUS-FNAの伴う偶発症は認めなかった。
同年11月に下旬に当院外科で腹腔鏡補助下低位前方切除術を施行した。腫瘍は粘膜下層から筋層にかけて発育する黄白色充実性病変で、紡錘形細胞が核の柵状配列を保ちながら束状増殖を認め、神経鞘腫と最終診断された。術後合併症なく退院となった。

122（消）
消化管GISTに消化管癌を合併した2例

[1]製鉄記念室蘭病院　消化器内科・血液腫瘍内科、
[2]製鉄記念室蘭病院　病理・臨床検査室、
[3]製鉄記念室蘭病院　外科・呼吸器外科、[4]野尻内科消化器科クリニック、
[5]札幌医科大学　腫瘍・血液内科
○坂本　拡基[1]、櫻井　環[1]、宇佐美　信[1]、下山　紗央莉[1]、吉田　正宏[5]、
嘉成　悠介[5]、安部　智之[1]、黒田　裕行[1]、藤井　重之[1]、前田　征洋[1]、
藤田　美悧[2]、東海林　安人[3]、仙丸　直人[3]、野尻　秀一[4]

既報によると、GISTに同時性もしくは異時性に他の悪性腫瘍を合併する頻度は5 ～ 33%程度と比較的高いが、GIST自体が比較的稀な腫瘍であるためか一般にはあまり認知されていないと思われる。今回我々は消化管GISTと消化管癌を合併した症例を2例続けて経験したため、文献的考察を交えて報告する。　症例1: 66歳女性。2005年に前医で胃体上部後壁にSMTを指摘され定期経過観察を勧められるも放置。2014年7月再検を希望し同院受診。SMTは最大径4.5cmと9年間で4倍程度に増大していた。当院に紹介されEUS-FNAで胃GISTの診断となった。また同時期に腸閉塞を発症。CTでは下部回腸に狭窄を認めたが明らかな腫瘤影は指摘できなかった。虫垂炎や子宮筋腫の開腹手術歴があることから術後の癒着性イレウスを疑った。経鼻イレウス管にて減圧し保存的治療後に、胃GISTはLECS(腹腔鏡・内視鏡合同手術)にて切除。同時に腹腔鏡下に全小腸を検索、回腸末端から30cm程度のところに腫瘤様の硬結があり切除した。病理組織診では、胃SMTは紡錘形細胞からなり免疫染色でDOG-1/KIT/CD34陽性、desmin/S-100陰性、Ki-67は10%程度に陽性、核分裂像8/50HPFで中リスクのGIST、回腸病変はadenocarcinoma,tub2で深達度SSの進行小腸癌であった。　症例2: 80歳男性。慢性胃炎にて当科定期通院中、スクリーニング内視鏡で胃体部後壁に0-IIc病変があり2014年6月ESD施行。病理組織診ではadenocarcinoma,tub1であり深達度がSM2であったため、2014年7月腹腔鏡下胃全摘術を施行した。術中偶然小腸に15mm程度の腫瘤性病変を認めたため切除した。病理組織診では、胃には癌の残存なくリンパ節転移も認めなかった。小腸病変は紡錘形腫瘍からなりDOG-1/KIT/CD34陽性、desmin/S-100陰性、Ki-67は2%程度に陽性、核分裂像0/50HPFで超低リスクのGISTであった。

123（消）
内視鏡下生検および超音波下経皮的針生検を併用し診断しえた胃癌肉腫の1例

[1]名寄市立総合病院
○金澤　悠太[1]、井尻　学見[1]、芹川　真哉[1]、杉山　祥晃[1]、鈴木　康秋[1]

症例は70歳代、男性。高血圧、脂質異常で近医通院中。2か月前より腰痛あり、徐々に悪化したため前医に救急搬送された。腹部に巨大腫瘤を認め精査加療目的に当科紹介となった。初診時、腹部正中に児頭大の腫瘤を触知した。腹部CTで胃前庭部の不整な壁肥厚と、大動脈を巻き込む14cm大の巨大腫瘤、Th12に不整なLow density area、その他腹腔内に多数の腫瘤を認めた。上部消化管内視鏡検査で胃前庭部に5cm大の1+2型腫瘍を認め、生検で中分化型腺癌を認めた。しかし、腫瘍径に比しリンパ節腫大に乏しいこと、胃癌の血行性転移で高頻度にみられる肝・肺転移がなく、壁側腹膜や腸間膜、胸椎に転移がみられ、各々が大きな病巣を形成していることより、典型的な胃癌の転移様式と異なると考えた。このため胃癌とGISTの重複癌や胃癌肉腫の腹膜転移を疑い、右側腹部より壁側腹膜に付着する腫瘤に対し超音波下経皮的針生検を施行した。病理組織学的には、間葉系細胞から構成される肉腫様の組織であり腺癌成分は含まれていなかった。胃の生検組織を再検討したところ、腺癌成分の一部に肉腫成分の混在を認め、かつ腹腔内腫瘍の肉腫成分と同様の性質を持っていた。以上より本症例を胃癌肉腫の腹膜転移と診断した。肉腫成分の免疫染色でc-kitが弱陽性、CD34・S100蛋白・デスミンは陰性でありGISTの要素を持つ肉腫で構成されていると考えた。治療は腫瘍の大部分が肉腫成分の腹腔内転移として存在していたことからイマチニブを選択した。投与後26日目に発熱性好中球減少症となり、40日目に間質性肺炎を併発、51日目に永眠した。病理解剖でも、胃癌肉腫と診断されたが、c-kitは陰性であり特異的分化マーカーも陽性の項目はなく、最終的に肉腫成分は起源不明と診断された。胃癌肉腫は医中誌で検索しえた範囲で自験例を含め16例と稀である。大部分が胃癌と診断し手術された症例であり、2例のみ内視鏡下生検によって術前に診断されていた。本症例は、超音波下経皮的針生検を追加することで、手術検体を得ることなく診断を確定しえた症例であり、示唆に富むと考えられ報告する。

124（消）
潰瘍性大腸炎治療中に結核の再燃をきたした一例

[1]札幌東徳洲会病院　消化器センター、[2]札幌徳洲会病院、[3]手稲渓仁会病院
○中村　健太[1]、古川　滋[1]、前本　篤男[1]、折居　史佳[2]、蘆田　知史[2]、
野村　昌史[3]

【はじめに】我が国での結核罹患率は人口10万当たり約18と未だに中蔓延地域である。今回、潰瘍性大腸炎治療中に結核の再燃をきたした症例を経験したため報告する。【症例】64歳、男性【主訴】下痢、下血【既往歴】38歳時に胸部レントゲンで石灰化陰影を指摘されている。【経過】62歳時に全大腸炎型潰瘍性大腸炎と診断され、5-ASAの内服治療を開始。63歳7ヶ月時に再燃し、5-ASA増量、プレドニゾロン、顆粒球単球吸着除去療法、アダリムマブ、タクロリムスなどで加療したが改善なく当院へ紹介入院となった。サイトメガロウイルス腸炎の合併が判明し、ガンシクロビルも追加して加療したが症状改善せず。入院後約2週目にT-SPOT陽性が判明した。胸部レントゲンおよびCTで右肺中葉の浸潤影拡大があり、左下肺肺尖部にも小浸潤影を認め、陳旧性肺結核の増悪と診断し、イソニアジド、リファンピシン、ピラジナミド、エタンブトールの4剤にて抗結核治療を開始した。治療開始後は胸肺病変の悪化を認めず、腸炎に対しては注腸局所療法を追加して退院となった。自宅で5-ASAの内服と注腸を継続したが、64歳6ヶ月時に下痢便回数の増加を認め再入院となった。内科治療抵抗性であり、大腸全摘、回腸人工肛門造設術を施行した。【考察】生物学的製剤やステロイド使用の際には結核発症に注意を払う必要がある。当センターではH20年4月1日よりH26年11月27日までの期間において、285症例にIFN-γ Release Assaysでの結核スクリーニングを行っており、そのうち8例(2.8%)で陽性結果であった。該当症例には再度の詳細な問診と画像での評価を行い、腸炎の治療必要性に応じて潜在性結核感染症治療を4例に対して行っている。当院のデータを含めて報告する。

125（消）
術前診断し得た後腹膜原発パラガングリオーマの一切除例

[1]北海道大学　消化器外科I、[2]北海道大学病院　手術部
○霜田　佳彦[1]、高橋　典彦[1,2]、吉田　雅[1]、柴崎　晋[1]、本間　重紀[1]、
川村　秀樹[1]、武冨　紹信[1]

【背景】副腎髄質以外から発生した交感神経系の傍神経節由来のカテコラミン産生腫瘍は、パラガングリオーマと呼ばれる。画像診断の進歩に伴い、無症候性パラガングリオーマが偶然発見されるケースは増加しているが、術前診断されることは稀である。腫瘍摘出時の不用意な術中操作により、循環動態が不安定となり得る。今回、我々は術前診断したことにより安全に切除し得た、後腹膜原発パラガングリオーマの一例を経験したので報告する。【症例】34歳男性。腹痛を主訴に前医受診。上部消化管内視鏡にて胃アニサキス症と診断。その際のスクリーニングUSにて腹部腫瘤を指摘され、当科紹介となった。腹部造影CTでは、下腸間膜動脈分岐部付近の腹部大動脈左側に100×65mm大の楕円形腫瘍を認めた。辺縁は著明に造影されるが、内部は造影効果を伴わず、壊死が疑われた。また、上腸間膜動脈右側に30×20mm、右腎静脈腹側に25×17mm大の強い造影効果を伴った類円型の腫瘍を認めた。123I-MIBGシンチでは、3か所の腫瘍に一致して、RIの高度集積を認めた。尿中ノルアドレナリンが536 μg/dayと高値であり、後腹膜原発のパラガングリオーマと診断した。術前の血圧は110/65 mmHg、脈拍81 bpmと正常範囲内で、発汗などの自覚症状は認めなかったが、褐色細胞腫に準じてα1ブロッカーの術前投与を行った。開腹下に腫瘍摘出術を施行した。術中、腫瘍牽引字に血圧・脈拍上昇を一過性に認めたが、循環作動薬の投与は不要であった。術後も循環動態は安定しており、合併症無く術後14日目に退院となった。病理組織学検査は、多発性のパラガングリオーマであり、被膜浸潤を認め、malignant potentialを有する可能性が示唆された。【結語】術前診断し得た後腹膜原発のパラガングリオーマの一切除例を経験した。術前診断し得たことにより，綿密な周術期管理を行うことができ、安全に手術が施行可能であった。

126（消）
急速な経過を辿ったDiffuse　Hepatic　Hemangiomatosisの一例

[1]NTT東日本札幌病院　消化器内科
○井上　雅貴[1]、松本　美桜[1]、清水　佐知子[1]、川本　泰之[1]、羽場　真[1]、
横山　朗子[1]、吉井　新二[1]、赤倉　伸亮[1]

症例は60歳代男性。これまでに特記すべき既往歴はなかった。二週間前からの腹部膨満と浮腫を主訴に近医受診し、肝障害と腹水貯留を指摘され当科紹介となった。初診時には腹部は腹水で膨隆しており、著明な下腿浮腫と全身の黄染を認めた。血液検査ではAlb2.7g/dl、T-Bil5.8mg/dl、AST/ALT　177/80、PT%　55.4%と低下しており、HBV、HCV、ANA,平滑筋抗体、抗ミトコンドリア抗体はいずれも陰性であった。アルコール多飲歴はなく、肥満や脂質異常症も認めなかった。
造影CTでは多量の腹水と、早期濃染を示し後期相で等濃度となる多発結節を肝両葉に認めた。MRIでは多発結節はT 1にてLow、 T2High　Intensityとして描出されたが、Dynamic MRIでは早期相では多発結節が見られるのに対し、後期相では肝は一律に造影され、結節を同定できなかった。固有肝動脈造影ではCotton　Like　Appearanceを認めた。CTAでは早期に濃染する結節を認めたが、時間とともに造影剤は肝全体に拡散していき、CTAPでは造影欠損は見られなかった。以上の所見より本症例はDiffuse　Hepatic　Hemangiomatosisに矛盾しないと考えた。
入院後の経過は、入院4日目にはT-bilは10まで上昇、PT%は49%まで低下し、各種利尿剤を用いても腹水のコントロールは困難な状態であった。良性疾患を第一に疑うため、治療として肝移植や肝切除が選択肢にあがったが、全身状態不良であること、年齢、さらに悪性の否定がしきれないことより支持療法が中心となった。入院病日二週間現在さらに肝不全は進行している。
Diffuse　Hepatic　Hemangiomatosisは海外でも数例の症例報告を認めるのみである、稀な疾患であり、Diffuse hepatic angiosarcomaとの鑑別が必要とされる。治療法として、肝切除やTAEによる塞栓、肝移植を行ったとの報告がある。多発症例でも増大がないため経過観察されている例もあるが、一方で急速な肝不全のため10日で死亡した例の報告もある。
特徴的な画像と急速な経過を辿ったDiffuse hepatic Hemangiomatosisの1例を経験したため、若干の文献的考察を加え報告する。

127（消）
当院におけるバレット食道癌の臨床的検討

[1]北海道がんセンター
○松野　鉄平[1]、佐川　保[1]、櫻田　晃[1]、佐藤　康裕[1]、藤川　幸司[1]、
中村　とき子[1]、高橋　康雄[1]

【背景と目的】本邦ではバレット食道癌は比較的稀とされてきたが、近年頻度が増えてきており今後増加することが危惧される。バレット食道癌については詳細な検討はなされておらず不明な点が多い。そこで当院におけるバレット食道癌の臨床的特徴について検討した。【対象】2011年1月から2014年11月までに当院でバレット食道癌と診断された6症例。【結果】患者背景は、平均年齢65.8歳。男6例、女0例。平均BMI 27。背景粘膜はSSBE 2例、LSBE 4例。腫瘍長径中央値24.5mm。肉眼型 IIa 1例、IIa+IIc 2例、IIc 1例、1型 1例、2型 1例。病理は分化型5例、未分化型1例。深達度はpT1a症例 4例 (LPM 1例、DMM 1例、詳細不明2例)、pT2症例 1例 (MP)、MP以深 1例(切除治療無し)。ESD 3例、手術2例、無治療1例。ESD・手術後再発・転移なし。ESD症例にDMM浸潤例を1例含むが観察期間34カ月で無再発生存中。化学療法施行例無し。観察期間(中央値8.5ヶ月、最長34ヶ月)、予後(生存5、他病死1)であった。【結語】男性、BMI高値、LSBEはバレット食道癌発生の危険因子と推察され、慎重な経過観察が必要と考えられる。また早期に発見できればESD・手術ともに有用な治療法である。

128（消）
食道癌術後の挙上胃管に経皮内視鏡的胃瘻造設術(PEG)を施行した1例

[1]札幌医科大学　消化器・総合、乳腺・内分泌外科学講座
○及能　拓朗[1]、信岡　隆幸[1]、伊東　竜哉[1]、今村　将史[1]、木村　康利[1]、
水口　徹[1]、古畑　智久[1]、平田　公一[1]

【背景】食道切除術後および頭頸部の担癌患者に経腸栄養が必要な場合、経腸栄養ルートの選択に苦慮することがある。今回我々は食道癌術後に頭頸部癌を発症し経口摂取が困難となった患者に、経皮内視鏡的胃瘻造設術(PEG)を施行した1例を経験したので報告する。
【症例提示】70歳代男性。食道癌に対して食道亜全摘術が施行され、再建は胃管を用いて胸骨後経路で行われていた。また、声門癌に対して放射線治療、中咽頭癌に対して中咽頭部分切除術および気管切開術が施行されていた。その後嚥下訓練を行っていたが経口摂取が困難となったため、経腸栄養ルートの造設目的に当科紹介となった。
【検査所見】CTでは剣状突起下で、皮膚から胃管までの距離は1.5cm、間に介在する臓器は認めず、胃管径は3cmであった。経鼻内視鏡検査では胃管内のPEG予定部位に内視鏡が到達可能であることを確認した。以上より剣状突起下から胃管へのPEGを計画した。
【術中所見】術中は用手圧迫および内視鏡透過光を参考に、体外と胃管内から最も安全な穿刺ルートを決定した。胃管径を考慮し、胃壁固定は鮒田式ではなくTファスナー法を選択し、カテーテルはより小さなバンパー型を選択した。造設後6か月が経過したが、特にトラブルなく使用できている。
【考察】食道切除後で頭頸部の担癌患者に対して、挙上胃管へのPEGを施行した。確実な穿刺ルートの選択と、胃壁固定法の工夫を行うことで、安全に施行可能であった。医中誌で、食道癌術後の挙上胃管へのPEG施行症例は検索し得なかった。我々の手技は、食道癌術後の患者への経腸栄養ルートの選択肢として考慮可能と思われた。

129（消）
内視鏡的経鼻胆嚢ドレナージ施行後にLoop Cutterでチューブを切断した5症例の経験

[1]市立札幌病院　消化器内科
○重沢　拓[1]、板谷　一史[1]、小池　祐太[1]、遠藤　文菜[1]、小野　雄司[1]、
中村　路夫[1]、葭内　史朗[1]、工藤　俊彦[1]、永坂　敦[1]、西川　秀司[1]

【背景・目的】急性胆嚢炎に対して内視鏡的経鼻胆嚢ドレナージ術（ENGBD）後に, wire guide下で内視鏡的胆嚢ステント留置術（EGBS）により内瘻化する方法が報告されている.今回我々はLoop Cutterでドレナージチューブを切断し内瘻化させた症例を経験したので報告する.【対象・方法】2013年8月から当院で急性胆嚢炎と診断しENGBDを留置したが,合併症などのために早期の胆嚢摘出術が困難であった5症例を対象とし, 後ろ向きに検討した. ドレナージチューブは5Fr, pigtail型を留置し, 急性胆嚢炎が改善した後に十二指腸下降脚でLoop Cutter（FS-5L-1,Olympus Medical Systems, Tokyo, Japan)を使用し切断した.【結果】患者背景は, 男/女：4/1, 平均年齢は69.5歳. 中等症胆嚢炎は2例, 軽症胆嚢炎は3例. 5例中4例は胆嚢摘出術を施行され,1例は今後胆嚢摘出術を予定されている. 4例中1例はドレナージチューブ切断後から胆嚢摘出術までの待機中に軽症胆嚢炎の再燃を認めた. ドレナージチューブ切断後から胆嚢摘出術までの期間は平均で約4ヶ月間であった. 胆嚢摘出術が施行された4例は全て腹腔鏡下胆嚢摘出術が予定されていたが, 2例は術中に腹腔鏡下胆嚢摘出術から開腹胆嚢摘出術に移行して手術された. 切断されたドレナージチューブは1例が手術前日に内視鏡で回収され, 2例が術中に回収され, 1例が術後に内視鏡で回収された. いずれの症例も術前にチューブを切断したことに伴う偶発症は認められなかった.【結論】待機的胆嚢摘出術を予定している急性胆嚢炎症例に対して, ENGBD後にLoop Cutterでドレナージチューブを切断する方法は容易にチューブを内瘻化させることが可能であり,一時的な退院が可能となる. またチューブを切断することによる明らかな偶発症も認められず, 有用な手技になりうると考えられた.

130（消）
当院における肝細胞癌に対する定位放射線療法の治療成績

[1]市立釧路総合病院　消化器内科
○赤保内　正和[1]、米澤　和彦[1]、福田　昂一郎[1]、川上　裕次郎[1]、
那須野　央[1]、本間　賢太[1]、鈴木　一也[1]、阿部　敬[1]

【目的】近年, 肝細胞癌に対する定位放射線療法の報告が認められる. 今回, 当院で施行した肝細胞癌に対する定位放射線療法の治療成績について検討したので報告する.【対象・方法】2011年2月から2014年6月までの期間で, 当院にて定位放射線療法を施行した多血性肝細胞癌5例7結節を対象とした. 男性3例, 女性2例, 平均年齢は64(51-77)歳. 基礎疾患はC型肝硬変5例, Child Pugh分類はA 4例, B 1例. 平均腫瘍径は19(15-25)mm, 局在部位はS2 2結節、S3 1結節, S4 1結節, S5 1結節, S8 2結節. 放射線療法の選択理由は, 切除困難かつRFA/PEIT困難かつTACE不能・不応例であり, 比較的小結節の場合に選択した. 定位放射線療法は1回線量6Gyで8回, 総線量48Gyを照射した. 効果判定は治療開始後6か月の時点で、個々の結節につき標的結節治療効果度（Treatment Effect：TE）で判定した.【結果】定位放射線療法終了後, 6か月経過した時点において, 標的結節治療評価度はTE4b 100%(7結節中7結節)と良好な成績であった. また, 治療前後のChild Pugh分類に大きな変化は認められなかった.【結論】肝細胞癌に対する定位放射線療法は当院の今回の検討においては良好な局所制御効果を示したが, 2013年肝癌診療ガイドラインにおいては推奨度C1とされている. 本療法が治療困難な症例に対する選択肢の一つとなる可能性が示唆され、今後更なる症例の検討が必要と考えられる.

131（消）
プロトンポンプ阻害剤投与経過と関連を認めた胃底腺ポリープの1例

[1]北海道大学　消化器内科、[2]北海道大学病院　光学医療診療部、
[3]北海道大学大学院医学研究科　がん予防内科
○宮本　秀一[1]、加藤　元嗣[2]、大野　正芳[1]、津田　桃子[1]、大森　沙織[1]、
水島　健[1]、高橋　正和[1]、小野　尚子[2]、森　康明[1]、中川　学[1]、
間部　克裕[3]、中川　宗一[1]、清水　勇一[1]、坂本　直哉[1]

【背景】プロトンポンプ阻害剤（以下PPI）は消化性潰瘍や逆流性食道炎の治療薬として広く用いられている. しかし, 長期間の内服により胃酸分泌が抑制されることによる胃粘膜への影響が明らかなになっており, 胃底腺ポリープ(以下FGP)の増大や出現を認めたとの報告などがある. 今回我々はPPI投与によりFGPが発生し, PPI投与中止によりFGPが消失した1例を経験した.【症例】70歳代女性【主訴】胸焼け【現病歴】C型慢性肝炎で当科外来通院中。上記主訴を認めたためランソプラゾール15mg投与開始.【既往歴】C型慢性肝炎, 上行結腸癌術後, 右下顎腺術後【HelicobacterPylori】尿素呼気試験0.4, 迅速ウレアーゼ試験陰性, HP抗体陰性, 鏡検陰性【臨床所見経過】PPI投与開始前はFGPを認めなかったが, 投与1年後では体部粘膜全体に2-3mm程度の胃底腺ポリープ出現し生検では軽度胃底腺の拡張を認めた. 投与開始2年後ではFGP増大傾向を認め, 10mmを超えるFGPも出現した. 投与開始4年後では多発FGP増大傾向継続し, 内部黒色を呈するFGPが出現し生検では著名な胃底腺の拡張と, 内腔への壁細胞の突出を認めた. PPIによるFGPが疑われたため患者と相談した結果, H2blockerに内服を変更した. 変更1年後, FGPはほぼ消失し, 生検でも胃底腺の拡張は軽度であった.【考察】PPI投与により胃壁細胞の過形成や, 胃底腺の嚢胞状拡張などの変化を来すことが知られている. PPI長期投与中の7 ～ 27%に胃底腺ポリープを発生する. また通常のFGPに比べて, PPI投与中に発生するFGPは壁細胞が主体で壁細胞数増加・腫大管腔側に突出を特徴として認めることが報告されている.【結語】PPI投与経過と関連して出現・消失したFGPを呈した症例を経験した.

132（内）
診断に苦慮した肺腺癌胃転移の1例

[1]製鉄記念室蘭病院　消化器内科・血液腫瘍内科、
[2]製鉄記念室蘭病院　病理・臨床検査室、
[3]製鉄記念室蘭病院　外科・呼吸器外科、
[4]札幌医科大学　腫瘍・血液内科学講座
○吉田　正宏[1]、藤井　重之[1]、宇佐美　信[1]、安部　智之[1]、櫻井　環[1]、
黒田　裕行[1]、前田　征洋[1]、藤田　美悧[2]、仙丸　直人[3]、嘉成　悠介[4]

肺癌は比較的早期から転移をきたしやすい癌であるが、転移臓器は肺、肝、脳、骨、副腎に多く、胃などの消化管への転移は少ないといわれている。また、剖検で発見されることはあるが、生前に臨床的に診断される事は稀であると報告されている。今回我々は、進行性の貧血精査目的の上部消化管内視鏡検査で胃内に巨大腫瘤として認められ、生検組織の免疫染色にて肺腺癌の胃転移と診断した1例を経験したので報告する。症例は、79歳男性。平成23年4月に膀胱癌にて膀胱全摘、尿管皮膚瘻造設を施行している。本年（平成26年）8月に、進行性貧血の精査目的に前医に入院。上部消化管内視鏡検査で、胃内に巨大腫瘤を認め、生検にて胃癌の診断となり、さらなる精査加療目的に当院に転院となった。当院での上部消化管内視鏡検査では、胃体部後壁を中心に広い範囲で発赤を伴った易出血性の粘膜下腫瘍様の大きな腫瘤を認め、その頂部では陥凹を形成していた。生検を施行した所、病理学的には腺癌と診断できるものの、通常の胃腺癌とは異なる形態であり、各種免疫染色を施行した。CGA(-)、SPY(-)、CD56(-)、CEA(-) to focally(+-)、Ki-67(++)で、Neuroendocrine tumor は否定的、uroplakinII(-)で膀胱癌の転移も否定的であった。CK7(+++)、CK20(-)であり、前医でのCT検査にて左中肺野に小さいながら結節影を認めた事から、TTF-1染色を行った所、陽性であり、原発性肺癌の胃転移と診断した。入院時すでに画像検査で肝転移、リンパ節転移を認めていたが、胃転移巣からの出血がコントロール困難なため、胃病変切除を考慮し手術を施行。しかし、腹腔内転移が高度で、審査腹腔鏡で終了となった。その後、急速に病状が悪化し、死亡された。若干の文献的考察を加え報告する。

133（消）

アルゴンプラズマ凝固療法(APC)が奏効せず治療に難渋したDiffuse antral vascular ectasia(DAVE)の1例

[1]旭川医科大学　病態代謝内科
○大竹　晋[1]、太田　雄[1]、須藤　隆次[1]、玉木　陽穂[1]、岡田　充功[1]、
麻生　和信[1]、鈴木　裕子[1]、岩本　英孝[1]、山北　圭介[1]、高橋　賢治[1]、
北野　陽平[1]、羽田　勝計[1]

【症例】75歳、女性。【主訴】黒色便。【現病歴】2011年1月、非アルコール性脂肪性肝炎による肝硬変と診断された。2014年8月20日から全身倦怠感と黒色便が出現したため、9月10日に当科受診。血液検査にてHb 4.5 g/dlと高度の貧血を認め、緊急内視鏡検査にて胃角前壁にA1 stage潰瘍と前庭部から胃体部小弯にかけてびまん性毛細血管拡張(DAVE)を認め、精査加療目的に同日入院となった。【既往歴】大動脈弁狭窄症。【臨床経過】第1病日に赤血球輸血を行い保存的に経過観察したが、第10病日に貧血がさらに進行したため、DAVEの治療としてAPCを施行した。しかし、APC施行後もDAVEからの出血はコントロール出来ず、octreotideの皮下注射や内視的結紮術(EBL)も試してみたが完全には出血をコントロールすることが出来なかった。【考察】DAVEを含む胃前庭部毛細血管拡張症(GAVE)に関する治療ではAPCを第一選択とする場合が多いが、APCによる焼灼で出血コントロールが難渋する場合はoctreotide投与やEBLにより止血された報告が散見される。自験例ではこれらいずれの治療にも抵抗性であり、今後も出血を繰り返す場合はIVR治療を検討している。以上、APC抵抗性のDAVEの一例を経験したので文献的考察を加え報告する。

134（内）

内視鏡的に摘出したスプーン誤飲の1例

[1]イムス札幌消化器中央総合病院　消化器病センター
○山本　浩[1]、金野　陽高[1]、上野　敦盛[1]、林　明宏[1]、平池　則雄[1]、
葛西　和博[1]、羽廣　敦也[1]、丹野　誠志[1]

【症例】22歳、女性【主訴】スプーンの誤飲【既往歴】特になし（精神科疾患の指摘なし）【経過】食事摂取後、スプーン（ティースプーン）を使用して嘔吐しようとしたところ、誤ってスプーンを飲み込んでしまった。2日後、近医を受診したところ、腹部レントゲンにてスプーンと思われる陰影を確認。消化管異物摘出目的にて当院・消化器病センターへ紹介となる。現症：身長164cm、体重68kg、血圧120/72mmHg、体温36.7℃、呼吸数16/分、脈拍78/分、SpO2 98%. 腹部は平坦軟で、圧痛・筋性防御は認めない。腹部単純写真:胃内にスプーンと思われる陰影を認めた。また、遊離ガスは認めない。緊急上部消化管内視鏡検査を施行したところ、胃内に食物残渣を多量に認め、その中にスプーンが埋まっている状態であった。スプーンの全体像を確認後、内視鏡側よりスネアを挿入し、スプーンの皿の部分を把持。また、内視鏡外（オーバーチューブ内）よりバスケット鉗子を挿入し、スプーンの柄を把持した。食道と軸を合わせるようにスプーンを維持し、柄の部分からECJを通過。食道内ではスネアを外し、内視鏡で柄の先端部分を確認しながら食道粘膜を傷つけないようにスプーンを摘出した。摘出したスプーンは約10cmの長さであった。スプーンの抜去後、胃・食道・咽頭粘膜損傷および出血などの合併症がないことを確認。【考察】スプーン誤飲は頻度は少ないが機械的損傷を起こしやすい消化管異物の一つである。スプーンの形状によりスプーンの軸を合わせることが困難であり、また、周囲の粘膜を傷つける恐れもある。近年、その摘出方法には2チャンネル内視鏡を用いた文献が散見される。本症例の経験を踏まえ、若干の文献的考察を加えて報告する。

135（消）

Gastritis cystica profunda(GCP)を背景粘膜とする早期胃癌術後、短期間に進行胃癌、リンパ節転移を呈した一例

[1]愛育病院　消化器内科、[2]愛育病院　外科、[3]北海道大学病院　病理学部、
[4]釧路労災病院　病理診断科、
[5]北海道大学大学院医学研究科　探索病理学講座、
[6]北海道大学大学院医学研究科　病理学講座　腫瘍病理学分野
○工藤　真弓[1,2,3,4,5,6]、小笹　真理子[1]、宮下　憲暢[1]、佐賀　啓良[1]、
岡本　宗則[1]、三和　公明[1]、村上　貴久[2]、松本　譲[2]、菅野　宏美[3]、
石田　雄介[4]、西原　広史[5]、田中　伸哉[6]

症例は50歳代の男性。既往歴は2004年に前医で胃潰瘍(治療歴あり)、緑内障。2006年に上行結腸ポリープを認め、前医より当院外科紹介。外科的ポリペクトミー施行(病理結果はadenocarcinoma in adenoma)。以後当院外科にて定期検査を施行されていた。2012年の定期検査で、当科にて上部消化管内視鏡検査（GIS）施行した際、胃前庭部大弯に、大きさ約1mmの陥凹性病変を認め、生検にてGroup5、adenocarcinomaを認めた。術前診断は、0-IIc、cT1b(SM)、cN0、cM0、cStage IAの早期胃癌と診断。腹腔鏡下幽門側胃切除術施行。病理分類は、Adenocarcinoma (tub1＞por2) M、Type 0-IIc、10×8m m、tub1＞por2、pT1b2(sm2)、int、INFb、ly0、v0、pN0(0/21)、pPM0、pDM0、pStage IA。背景粘膜には胃粘膜が粘膜下層へ陥入する像であるgatritis cystica profunda（GCP）が認められていた。術後約1年目の定期検査で、GISにて残胃体上部後壁に直径2.cm前後の隆起性病変を認め、Group5、adenocarcinoma と診断。1型、cT2(MP)、cN0、cM0、cStage IAと診断し、残胃全摘術施行。病理分類は、Adenocarcinoma（tub2）U、Gre、M-01-O、distal gastrectomy、Roux-en-Y、Type 1、30×24mm、tub2、pT2 (MP)、ly2、v1、pN0(0／3)、pM0、pPM0、pDM0 pStage IBで再び経過観察されていた。術後半年でのCTでは、明らかな転移は認めなかったが、術後9 か月後に左背部痛で受診。CTにて肺、肝転移、縦隔、大動脈周囲リンパ節腫大を認めた。二回目の癌組織でHER2陽性であり、現在化学療法施行中である。胃癌の背景粘膜としてGCPが多発しており、それが胃癌多発の一員となった可能性があり、若干の考察を加えて報告する。

136（内）

自己免疫性胃炎（A型胃炎）に合併した早期胃癌の3例

[1]北海道大学　消化器内科、[2]北海道大学病院　病理部
○津田　桃子[1]、小野　尚子[1]、宮本　秀一[1]、大野　正芳[1]、大森　沙織[1]、
高橋　正和[1]、水島　健[1]、森　康明[1]、中川　学[1]、間部　克裕[1]、
中川　宗一[1]、清水　勇一[1]、加藤　元嗣[1]、坂本　直哉[1]、畑中　佳奈子[2]、
松野　吉宏[2]

本邦における胃癌の大部分はHelicobacter pylori (H. pylori)感染を背景として発症し、特に分化型癌はH. pylori感染の終末像としての高度萎縮粘膜や腸上皮化生が発生母地と考えられている。一方、抗胃壁細胞抗体による自己免疫機序により胃底腺領域に高度の萎縮を呈する疾患として、自己免疫性胃炎(A型胃炎)があり、neuroendocrine neoplasmsや胃癌の発生母地として報告されている。自己免疫性胃炎に合併した早期胃癌3例を経験したので報告する。

症例1) 76歳、女性。悪性貧血にて当院で加療中。スクリーニング目的に施行した上部消化管内視鏡検査(EGD)で胃体下部後壁に20mm大の0-IIa+IIcを認めた。背景胃粘膜は胃体部優位の萎縮であり、H. pylori抗体は陰性、抗胃壁抗体と抗内因子抗体はともに陽性であった。

症例2)76歳、女性。健診の上部消化管造影検査により異常を指摘され、EGDを施行した。胃角部小彎に10mm大の0-IIaを認め、生検でgroup 4の診断であった。前庭部には萎縮がなく、胃体部に高度の萎縮を認めたため、自己免疫性胃炎を疑い自己抗体を測定したところ、抗胃壁抗体陽性、抗内因子抗体陽性であった。

症例3)62歳、女性。胃体下部小彎後壁に25mm大の0-I病変を認め、治療目的に当科紹介となった。血清ガストリン値は999pg/mlと高値を示し、抗内因子抗体は陰性であったが、抗胃壁抗体は陽性であった。

上記3例の胃癌はいずれも分化型粘膜内癌であり、ESDで治癒切除が得られた。自己免疫性胃炎は稀な疾患であるが胃癌を合併することがあり留意が必要である。特徴的な胃体部の萎縮性変化や高ガストリン血症を認めた場合は本症を念頭に置く必要がある。

137（消）
胃多発腺腫の経過観察中に癌を認め、内視鏡的に5病変を切除し得た一例

[1]KKR札幌医療センター　消化器科、[2]KKR札幌医療センター　病理診断科
○秋田　敬介[1]、関　英幸[1]、福田　直樹[1]、平田　裕哉[1]、横山　文明[1]、
大原　克仁[1]、石橋　陽子[1]、菅井　望[1]、藤田　淳[1]、鈴木　潤一[1]、
鈴木　昭[2]、岩崎　沙理[2]、桑原　健[2]

胃腺腫性病変として、早期胃癌は多発することが知られているが、腺腫の多発は胃癌より低率である。また、胃腺腫と早期癌の鑑別はNBIなど最新の医療機器を用いても困難である症例も存在する。今回我々は同時性に5病変の胃腺腫性病変を認め、内視鏡的に切除し2病変は早期癌、残り3病変は腺腫と診断した症例を経験したので報告する。症例は77歳、男性。2002年より多発胃腺腫の診断で年に1回程度、他院で経過観察されていた。2014年6月の内視鏡検査で、経過観察されていた前庭部0-lla+llc病変からの生検でgroup 5を認め治療目的に紹介受診となった。病変は前庭部に0-lla+llc 2病変、小彎、胃体下部大彎、穹窿部にそれぞれ0-lla病変の計5病変を認めた。患者の希望もありGroup 5の病変とともに全ての腫瘍性病変を内視鏡的に切除した。病理学的には術前癌と診断されていた前庭部の病変は腺腫と診断され、もう一方の前庭部病変は癌の診断となった。背景粘膜はヘリコバクター・ピロリ陽性、萎縮性粘膜であった。本症例は腺腫が多発している稀な症例と思われる。さらに本例のように腺腫と胃癌の鑑別は生検も含め、内視鏡的に診断することは必ずしも容易ではなく、治療適応の時期を適切に判断することは難しい。発表では腺腫と癌の鑑別および多発腺腫について文献的考察を加え報告する。

138（内）
当院における除菌後胃癌の3例

[1]市立室蘭総合病院　消化器内科、[2]市立室蘭総合病院　臨床検査科
○我妻　康平[1]、村上　佳世[1]、飯田　智哉[1]、佐々木　基[1]、永縄　由美子[1]、
谷　元博[1]、佐藤　修司[1]、清水　晴夫[1]、金戸　宏行[1]、今　信一郎[2]

慢性胃炎に対するH.pyloriの除菌治療が保険適応となり，胃癌発生数の減少が期待されているが，除菌成功後も胃癌発生のリスクは持続する．近年除菌後胃癌の報告が増加しており，質的診断，範囲診断が困難な例が存在するため，内視鏡的所見や病理学的所見の検討がなされている．今回，当院でのH.pylori除菌後に発症した胃癌症例について検討した．2005年1月から2014年9月までに当院で除菌治療を施行した症例は860例で，そのうち3例に除菌後胃癌を認めた．【症例 1】82歳，男性．慢性胃炎に対し除菌治療をし除菌に成功した．除菌の26か月後に胃角部後壁に早期胃癌を認めESDを施行した．病理所見は，10mm，tub1，pT1a，10mm，0-IIa，ly(-)，v(-)，背景粘膜は萎縮でO-IIであった．【症例 2】78歳，男性，胃潰瘍に対し除菌治療をし除菌に成功した．除菌の75か月後に体中部前壁に早期胃癌を認めESDを施行した．病理所見は，20mm，tub1，pT1a，0-IIa，ly(-)，v(-)，背景粘膜は萎縮でO-IIIであった．【症例 3】82歳，男性，胃角部前壁の胃潰瘍に対し除菌治療をし除菌に成功した．その後も同部位に胃潰瘍を繰り返し，生検を施行したが悪性所見は得られなかった．除菌の32か月後に胃角部前壁に進行胃癌を認め外科的切除を施行した．病理所見は，3型，30mm，por2，pT3，ly0，v1，pN0，cM0，pStageII，背景粘膜は萎縮でO-Iであった．今回の検討では症例数が少ないこともあり，一定の傾向は得られなかったため，今後の症例の集積が期待される．

139（消）
早期胃癌の内視鏡診断の現状と課題
～画像の進歩が診断能向上にどの程度貢献したのか?～

[1]恵佑会第2病院　消化器内科、[2]恵佑会札幌病院　消化器科、
[3]恵佑会札幌病院　外科、[4]恵佑会札幌病院　病理診断科
○小平　純一[1]、大橋　広和[1]、岡原　聡[1]、工平　美和子[1]、菅原　伸明[1]、
松本　岳志[1]、高橋　宏明[1]、小池　容史[1]、穂刈　格[2]、塚越　洋元[2]、
西田　靖仙[3]、細川　正夫[3]、武内　利直[4]

【目的】最近10年間の内視鏡画像の進歩として高画質化、拡大内視鏡とIEEEの普及があげられる。当院の胃癌診療において、High vision scopeとNBI拡大観察の導入がどのような影響をもたらしたのか?発見された胃癌に質的な違いがあったのか?後ろ向きに検討した。【方法】2004年4月から2014年3月の10年間に恵佑会札幌病院と第二病院で内視鏡治療が行われた早期胃癌1115例1386病変を病理台帳から抽出。このうち自院で発見された379例497病変を、診断時に使用したScopeと観察法により、A群（Olympus H260とH260Z以外のscopeで白色光観察） 245病変、B群（H260で白色光観察） 204病変とC群（H260ZでNBI観察併用） 48病変の3郡に分類し、臨床病理学的な差が認められるか検討した。【成績】年齢、性別、占居部位、壁在、肉眼型（陥凹～平坦/ 隆起）、色調（褪色/ 正色/ 発赤）、平均腫瘍径、組織型（分化型/ 未分化型）において3群間に有意差は認められなかった。有意差は認められなかったものの、肉眼型0-IIbの占める割合は、A （1.6%）と比較してB （5.1%） C （6.6%）に多い傾向（p=0.087）があり、微小癌の占める割合は、A （8.8%） B （5.1%）と比較してC （17%）に多い傾向（p=0.059）がみられた。切除病巣の深達度（m/ sm）は、A （198/ 47） B （169/ 35）と比較してC （47/ 1）におけるm癌の割合が有意に高い（p=0.014）結果であった。【結論】当院の胃癌診療において、High vision scopeとNBI拡大観察の導入は、早期発見に一定の貢献をしているものと思われた。現在の拡大観察用scope （H260Z）は、径が太いために鎮静下に治療前精密検査やESD後定期検査で使用される場合が多い。今後、径が若干細くなった拡大観察用Scope （H290Z）が、スクリーニングで使用可能になると考えられ、更に胃癌発見率が向上するものと予想される。

140（内）
早期胃癌におけるNBI併用拡大内視鏡観察の生検診断に対する上乗せ効果の検討

[1]旭川厚生病院　消化器科
○高橋　慶太郎[1]、河本　徹[1]、藤永　明裕[1]、伊藤　貴博[1]、佐藤　智信[1]、
後藤　充[1]、柳川　伸幸[1]、斉藤　義憲[1]、折居　裕[1]

早期胃癌のESD適応は組織型によって規定されているが、術前生検と術後の病理組織診断は必ずしも一致しない。当科で早期胃癌に対して施行したNBI併用拡大内視鏡観察（magnifying endoscopy with narrow-band imaging：ME-NBI）と生検の正診率を比較し、組織型診断に関してME-NBIの生検に対する上乗せ効果があるかを検討した。対象:2013年4月～ 2014年9月までにME-NBIを施行後、ESDまたは外科切除を施行した早期胃癌41病変（ESD35病変、外科切除6病変）を対象とした。内訳は年齢中央値69歳、局在はU ／ M ／ L 6 ／ 13 ／ 22、肉眼型は隆起型／陥凹型／混合型 16 ／ 21 ／ 4、腫瘍径中央値は13mm、深達度はM ／ SM1 ／ SM2 35 ／ 2 ／ 4であった。検討方法:生検での病理組織診断とME-NBIで判定した組織型を術後の病理組織診断と比較、検討した。内視鏡検査は全例でGIF-H260Zを用い、ME-NBIの施行、組織型の判定は1名で行った。結果：まず分化型優位早期胃癌、未分化型優位早期胃癌に大別して検討した。分化型優位（36病変）の正診率は生検73%、ME-NBI 93%であり、カイ二乗検定ではP値0.0218と有意にME-NBIの正診率が高くなった。未分化型優位（5病変）の正診率は生検90%、ME-NBI 93%であり、有意な上乗せ効果は出なかった。次に純粋分化型（tub1、tub2）、組織混在型（分化混在型、未分化混在型）、純粋未分化型に細かく分けて正診率を検討した。純粋分化型のtub1では生検71%、ME-NBI 80%、tub2で生検85%、ME-NBI 85%。分化混在型では生検85%、ME-NBI 85%、未分化混在型では生検90%、ME-NBI 88%。純粋未分化型では生検98%、ME-NBI 98%であった。考察：生検に対して有意に上乗せ効果を示せたのは分化型優位早期胃癌と純粋分化型tub1であった。同群では術前生検で胃腺腫とされた7例でME-NBIを施行した結果、tub1と診断しえたことが有意差が生じた原因と考えられる。未分化型癌に関しては症例数が少なく、有意差は出なかったが、術者の組織型診断に対する確信度は向上するように感じた。早期胃癌術前にME-NBIを施行することは組織型診断において有用と考えられる。

141（消）
当院における胃ESDの鎮静・鎮痛法の検討

[1]札幌厚生病院　第1消化器科
○寺門　洋平[1]、伊藤　彰洋[1]、柳原　志津妃[1]、賀集　剛賢[1]、道上　篤[1]、鈴木　肇[1]、乙黒　雄平[1]、西岡　均[1]、渡邊　義行[1]、萩原　武[1]、前田　聡[1]、小澤　広[1]、黒河　聖[1]、今村　哲理[1]

【背景】ESDはEMRと比べ施行時間が長くなる傾向があり,患者の苦痛の軽減と手技の安全性を確保するためには,十分な患者管理のもと,鎮静が不可欠である.【対象と方法】2014年4月から9月までに胃ESDを施行した82例に対しRetrospectiveに検討した. 当院では, 胃ESDは鎮痛薬としてペンタゾシンを3.75 ～ 7.5mgを併用のうえで, 原則として74歳以下がミダゾラム5mg, 75歳以上はミダゾラム2.5mgを使用し導入している. その後は, 体動・苦痛表情が出現時や呼名反応があるときに適時ミダゾラム2.5mg±ペンタゾシン3.75mgを追加し維持している.鎮静不良時には第1選択としてハロペリドールを1.0 ～ 1.5mg/回で, 第2選択としてフルニトラゼパムを0.5 ～ 1.0mg/回で使用している. また患者介助者は,血圧,脈拍数,心電図,血中酸素飽和度や経皮的連続PCO2分圧をモニタリングのうえで患者の状態を常に把握している.【結果】上記にて鎮静良好群は53名,不良群は29名であった. 若干名で血中酸素飽和度や血圧の低下を認めたが, 酸素投与と補液により対処可能であった. 呼吸停止などの緊急処置を要する症例や治療を中止した症例は認めなかった.【考察】当院でのミダゾラム・ペンタゾシンを用いた鎮静・鎮痛は, 効果・安全性の観点からは概ね有用であることが示されたが, 一部で鎮静不良な症例も存在していた. プロポフォール・デクスメデトミジンの使用等も考慮されたが, 鎮静安全域がミダゾラムと比べ狭い薬剤であるため,薬剤に熟知した医師のもとで使用するべきと考え現状では使用していない.

142（内）
当院における非乳頭部十二指腸癌症例の検討

[1]製鉄記念室蘭病院　消化器内科・血液腫瘍内科、[2]札幌医科大学付属病院
○嘉成　悠介[1,2]、安部　智之[1]、吉田　正宏[1,2]、山田　充子[1]、櫻井　環[1]、黒田　裕行[1]、藤井　重之[1,2]、前田　征洋[1]、藤田　美悧[1]、仙丸　直人[1]

【目的】十二指腸癌は比較的稀な疾患とされてきたが、近年増加傾向である。当院にて経験した非乳頭部十二指腸癌の臨床的特徴について検討した。【対象･方法】2006年4月から2014年11月までに経験した、非乳頭部十二指腸癌9例を対象とし、平均年齢、男女比、部位、臨床症状、内視鏡所見、病理組織学的所見について検討した。【結果】年齢72.2歳 (61-85歳)、男女比2:1、部位は球部1例、下行脚7例、水平脚0例、上行脚1例、臨床症状は、7例が無症状、1例が右上腹部痛、1例が嘔気、喉のつかえ感、食欲不振であった。腫瘍径は33.5mm (6-80mm)、肉眼形態は、0-I型 5例、0-IIa型 1例、2型 3例、組織型は全てadenocarcinomaで、pap 1例、tub 7例、por 1例、深達度は、m 3例、sm1 1例、sm2 1例、ss 1例、se 3例、臨床病期(UICC第7版)は、Stage I 5例、Stage II 1例、Stage III 3例、Stage IV 0例であった。治療方針は、EMR 3例、手術 6例であった。【まとめ】当院で経験した十二指腸癌は全て、内視鏡的あるいは外科的切除を施行することが可能であった。普段の内視鏡検査において、十二指腸観察の際、より深部まで観察することが、症状が無い十二指腸癌を発見するうえで、重要と考えられた。異所性胃粘膜からの十二指腸癌は他施設と比較すると多い傾向にあった。異所性胃粘膜は十二指腸癌発症のリスクの可能性があり、定期的な経過観察が必要と考えられた。

143（消）
C型肝炎IFN治療SVR後の肝発癌に対する多施設共同研究

[1]手稲渓仁会病院　消化器病センター
○辻　邦彦[1]、永井　一正[1]、松居　剛志[1]、RELPEC　study group1

【背景】C型肝炎に対する抗ウイルス療法の進歩にともないSVR症例が急増しており、IFNfreeによる治療の普及により、今後はさらに高齢者や線維化進展例からのSVR症例の増加が予想される。【目的】現時点におけるSVR後肝発癌例の臨床的特徴と、肝発癌に関与する因子を解析する。【対象】全国多施設でC型肝炎にIFN治療を施行しSVRが得られた923例。 観察期間中央値は11.7年間。【結果】1) SVR後肝発癌例は69例で全SVR症例の7.4%に認められた。2)肝発癌例の臨床的特徴:IFN治療開始時年齢は60歳で、男女比は6:1と男性に多くみられた。肝線維化はF2以上が55%で、治療前のFIB-4 indexは平均3.7(1.3-10.0)であった。代謝因子ではBMIは平均24で、常習飲酒歴と耐糖能異常合併は21%、17%のみであった。肝癌の平均腫瘍径は19mmで単発がほとんどであったが、高度進行例も認められた。3)SVR後の累積肝発癌率は5年5.2%、10年10.8%であり、5年以降の肝発癌も45%に認められた(発癌までの期間中央値5.4年)。4)発癌に関与する因子の単変量解析では高齢、男性、線維化進展(F2以上)、AFP高値、FIB-4 index高値が有意な因子で、多変量解析ではAFP≧6ng/ml (HR3.9765、p=0.04) とFIB-4 index≧2.7 (HR5.9656、p=0.01)が独立因子であった。また男性も有意な傾向が認められた。【結語】SVR後肝発癌の危険因子は高齢、線維化進展、FIB-4 index高値であり、抗ウイルス療法後のAFP値は肝発癌の予測因子に成り得る可能性が示唆された。SVR後に発見された肝癌に対して根治的治療が施行できた症例の予後は良好であったが、サーベイランス不備に起因すると思われる診断時に脈管侵襲を伴う高度進行肝癌も認められた。抗ウイルス療法によりSVRが得られた後も、肝発癌の危険因子を念頭においた長期にわたる慎重なfollow upが重要と思われる。

144（消）
当科における薬剤溶出性球状塞栓物質を用いた肝細胞癌の治療経験

[1]札幌医科大学　消化器・免疫・リウマチ内科学講座
○若杉　英樹[1]、高木　秀安[1]、伊東　文子[1]、志谷　真啓[1]、阿久津　典之[1]、本谷　雅代[1]、佐々木　茂[1]、篠村　恭久[1]

目的)肝細胞癌に対する薬剤溶出性球状塞栓を用いた治療の効果と安全性について検討する。対象) 2014年3月より11月までに当科にて薬剤溶出性塞栓物質を用いた18症例について検討を行った。抗癌剤は全例エピルビシンを用い、薬剤溶出性塞栓物質はDCビーズ(100-300μm)またはヘパスフィア(50-100μm)を用いた。結果)背景肝疾患はHBVが4例、HCVが7例、nonBnonCが7例であった。治療前のChild-PughはAが16例、Bが2例であった。1-2か月後に造影CTまたは造影MRIで評価できた15例における治療成績はCR/PR/SD/PDそれぞれ1/3/6/5であった。病変が3個以内で選択的に治療できた症例は13例、3個以上の多発症例は5例であった。選択的に治療可能であった13症例のうち治療効果判定が可能であった10症例において、治療対象となった結節は23結節であった。各結節に対する治療回数は16結節が1回、4結節が2回、3結節が3回であった。最終治療から1-2か月後の治療効果はCR/PR/SD/PDそれぞれ10/2/9/2であった。治療に関連した有害事象としては全18例において、1例で薬剤注入時に血管外漏出が発生、1例で術後に肝膿瘍が出現したが、いずれも保存的加療にて改善を認めた。血管塞栓後症候群に関しては38.0℃以上の発熱を認めたものは5例、腹痛を認めたものは5例でいずれもgrade1-2のみであった。アルブミン値の術前、術後の中央値はそれぞれ3.3 g/dl(2.4-4.1)、3.35 g/dl(2.5-4.1)、PTの術前、術後の中央値は75.5%(62.7-94.6)、78.3%(66-99.3)、総ビリルビン値の術前、術後の中央値は0.9 mg/dl(0.6-1.9)、0.95 mg/dl(0.3-1.6)であり、肝機能障害は軽微であった。考察)異所再発等もあり全体の治療成績は不良であったが、局所制御においては良好な結果が得られた。短期間の観察であるが、薬剤溶出性球状塞栓物質を用いた治療は、既存の報告と同様に、肝機能への影響が少なく、治療が継続できる可能性が示唆された。

145（消）
肝転移と肝障害の相関関係の検討

[1]北見赤十字病院　消化器内科
○川岸　直樹[1]、岩永　一郎[1]、瀧新　悠之介[1]、大原　正嗣[1]、澤田　憲太郎[1]、江平　宣起[1]、上林　実[1]

[背景]化学療法施行時において肝障害は導入の妨げになりうる. 胆道系の閉塞,その他肝疾患など様々な原因があるが, 肝転移もその一因である. 肝転移の度合いと肝障害は相関すると予測されるが明らかではない.
[目的]肝障害は肝転移の大きさに相関すると予想し, 転移の直径和, 表面積和, 体積和のいずれに最も相関するか検討する. また相関した場合, その他の肝障害を見落とさないように回帰直線から大きく外れる症例の背景を検討する.
[対象]当院消化器内科において2009年1月から2013年12月までに, 1次化学療法を導入した胃癌, 大腸癌症例254例のうち, 肝転移を認めた117例を対象とした.
[方法]対象患者における肝障害と肝転移の度合いについて相関関係を検討した. 肝障害についてはASTを, 肝転移の度合いについては腫瘍の直径和, 表面積和, 体積和とした. ただし転移が10個以上のものは大きい方から10個までの和とした.
[結果] Spearmanの相関係数は直径和で0.625,表面積和で0.646,体積和で0.635とそれぞれ正の相関を認めたが, 表面積和が最も強く相関した. 推定される回帰直線から外れる8例を認めたが, 大半は転移数が非常に多く, 計測しきれていない症例が多かった. 原因不明は1例のみであった.
[考察]肝転移による肝障害は相関するが最も相関するのは表面積和であった. 実際の肝転移の切除標本による病理検討でも腫瘍境界周囲の肝細胞で炎症細胞浸潤が最も強かった. 表面積和は計算が煩雑なため, 現実的には直径和に置き換えても大きな差はなかった. また, 最近1年の当科症例を用いて, 肝障害を予測する回帰直線が有用か検討したので報告する.

146（消）
当院の混合型肝癌切除例のまとめ

[1]市立函館病院　消化器病センター　消化器内科、
[2]市立函館病院　消化器病センター　消化器外科、[3]市立函館病院　臨床病理科
○堀本　啓大[1]、山本　義也[1]、山梨　香菜[1]、松田　可奈[1]、大和　弘明[1]、山本　桂子[1]、畑中　一映[1]、成瀬　宏明[1]、砂原　正男[2]、工藤　和洋[3]

【背景と目的】混合型肝癌（CHC）は原発性肝腫瘍の0.8%に見られる稀な腫瘍であるが, 生物学的悪性度が高くその予後は不良であると報告されている。当院でのCHC症例について検討した。【対象】2000年以降当院で治療した肝癌452例（切除103例）のうち,切除標本にて混合型肝癌と病理学的に診断された10例【結果】年齢:54-81歳（中央値63歳）, 性別は男性/女性:8/2例, 背景肝疾患はHBV/HCV/NBNC：3/4/3例, HBc抗体　陰性/陽性：3/7例, 慢性肝炎/肝硬変：5/5例, Child-Pugh score 5点/6点:9/1例,AFP(ng/ml) /DCP(mAU/ml)/CEA(ng/ml)/CA19-9(U/ml) （いずれも中央値）：10.45 /124/2.55 /10.5, 術前診断　HCC/ICC/HCC or CHC/GBcarcinoma：4/3/2/1, 最大腫瘍径中央値は30mm, 腫瘍個数1個/2個：7/3例, リンパ節転移なし/あり：9/1例, 組織学的脈管侵襲（Vp）なし/あり：7/3例, 手術術式は部分切除/亜区域切除：8/2例, 術後観察期間中央値は31.7ヶ月で7例（70%）に再発を認め, PFSは22.3ヶ月であった。再発様式は残肝/リンパ節/他臓器：6/2/1例（重複あり）, 生存期間中央値は40.5ヶ月, 3年生存率　56.3%, 5年生存率　22.5%であった。【考察】既報の通りCHC症例はウイルス肝炎マーカー陽性例が多く、なかでもHBV既感染を高率（70%）に認めたが、肝予備能は比較的良好に保たれていた。術前診断の正診率は20%と低率で画像診断の困難さが窺えた。診断時に半数以上が進行例であった。また術後再発率は高率で残肝再発が多く予後は不良であった。【結語】CHC症例の予後改善のためには、術前診断率の改善と手術術式の改良、術後補助療法の確立が急務と考えられた。

147（消）
ソラフェニブ投与とTACEを組み合わせることにより長期生存が得られた進行肝細胞癌肺転移の2症例

[1]札幌医科大学　腫瘍・血液内科学講座
○久保　智洋[1]、加藤　淳二[1]、小船　雅義[1]、瀧本　理修[1]、佐藤　康史[1]、宮西　浩嗣[1]、佐藤　勉[1]、林　毅[1]、河野　豊[1]、岡川　泰[1]

[症例1]60歳代男性。前医にて2012年1月にS6肝細胞癌破裂に対してS6部分切除を施行されたが、両葉に肝細胞癌が再発したため、2回のTACEを施行された。その後多発肺転移が認められ、ソラフェニブ(800mg/day)を開始した。約10ヶ月間肺病変は不変であったが、肝内多発病変は増悪(PD)したため、当院紹介となり、ソラフェニブはTACE前後2日間のみ休薬し、TACEを定期的に施行した。TACE開始1年2ヶ月経過した現在も同治療を継続中である。[症例2]70歳代男性。当院にて2009年12月に多発肝細胞癌の診断で、肝中央2区域+外側区部分切除+尾状葉部分切除を施行した。その後S4、S6に再発したため、2回のTACEを施行した。2011年5月にS3に異所再発および肺転移を認めたため、ソラフェニブ(800mg/day)を開始した。約2年2ヶ月肺病変は不変であったが、S3病変は徐々に増大し、さらにS2に新規病変を認めたため、2回のTACEを施行した。現在もソラフェニブの内服を継続しているが、肺病変の増悪および肝病変の再発なく, 1年4ヶ月経過している。遠隔転移を有する進行肝細胞癌においては、ソラフェニブ治療のみが推奨されているが、その後においては遠隔転移病変、肝内病変、または肝予備能の悪化により多彩な経過をたどると考えられる。今回提示した2症例はいずれもソラフェニブ内服中に長期間肺病変は不変で肝予備能は良好であったが、肝内病変のみ増悪を認めた。そこで肝内病変をTACEにより制御することによって、予後延長が期待された。ソラフェニブ不応後の治療については、主病勢を把握した上で、集学的治療も検討すべき治療選択肢として考えられた。

148（消）
巨大肝細胞癌手術症例の治療成績

[1]北海道大学　消化器外科I
○柿坂　達彦[1]、神山　俊哉[1]、横尾　英樹[1]、折茂　達也[1]、若山　顕治[1]、敦賀　陽介[1]、武冨　紹信[1]

【背景】近年、ウイルス性肝炎のfollow upにより肝細胞癌(HCC)を早期に発見することが可能となってきたが、現在でも巨大HCC症例が散見される。巨大HCCは横隔膜の挙上、他臓器・主要脈管の圧排を呈するため、腹痛・圧迫感・摂食障害など発症することもあり、早期の手術が必要で、また手術が唯一の根治治療である。今回、15cm以上の巨大HCC手術症例に関して臨床病理学的因子を検討した。【方法】2001年1月～ 2011年12月の間に当科で初回手術を施行したHCC症例501例のうち、15cm以上のHCC症例は25例(5.0%)であった。男性：女性=23：2で平均年齢62.8歳。腫瘍径は平均17.2cm。15cm未満の476例と比較し、HCVAb(+)症例が少なく、PIVKA-II高値の症例が多かった。また、albumin低値の症例が多く、Child-Pugh分類ではA：B=20：5であった。手術時間中央値は354分 (253-660分)で有意に長く、出血量の中央値1270ml (290-20190ml)で有意に多かった。手術時の工夫として、横隔膜面に広汎に接している場合は横隔膜側から供血されていることが多く、Ligasure Impactを用い、横隔膜を切離している。それにより肝の可動性が改善し、肝静脈処理も安全に行うことができる。病理学的因子としては多発例が21例、vp(+) 15例、vv(+) 12例と脈管侵襲陽性例が多く、stageIVA+IVB症例が17例と有意に多かった。肝硬変の症例は2例のみと少なかった。5年生存率30%、生存期間中央値(MST) 11.9ヶ月と有意に予後不良であったが、単発症例は全生存期間が良好な傾向にあった。StageIVBを除いた21例のうち18例が再発し、無再発生存期間のMSTは6.7ヶ月と15cm未満の症例と比較し有意に予後不良であった。初回再発部位に遠隔転移を含む症例が13例で巨大HCCに特徴的であった。【結語】巨大HCC症例は予後不良な病態だが、症状緩和のためにも早期の積極的な手術治療を行うべきである。また遠隔転移再発を来しやすく、術後補助全身化学療法や、再発時の集学的治療が必要と考えられた。

149（消）
発熱と腹痛を契機に発見された巨大肝腫瘍の1例

[1]独立行政法人地域医療機能推進機構北海道病院消化器科、
[2]独立行政法人地域医療機能推進機構北海道病院病理
○馬場　英[1]、古家　乾[1]、小泉　忠史[1]、定岡　邦昌[1]、関谷　千尋[1]、
服部　淳夫[2]

症例は50歳代女性. 平成24年6月下旬より右上腹部痛が出現し、7月上旬に当院初診となった. 既往歴, 生活歴に特記することはなく、4ヶ月で8kgの体重減少を認めた。触診では右季肋部に圧痛と熱感があり、腫瘤を触知した。血液検査ではWBC9020 /μl, Hb10.0 g/dl,Pl41.1 万/μl,TB0.2 mg/dl,Alb3.0 g/dl,AST/ALT/γGTP12/23/22 U/l, PT117.5 %, PIVKA-II662 mAU/l, CA19-951.3U/ml, AFP, CEAは正常範囲, HCVAbとHBsAgは陰性であった. 腹部エコーでは胆嚢体部に接するように肝右葉に73×67mm大の腫瘤像を認めた. 辺縁に低エコー帯を伴い、内部エコーは不均一で点状のhyperechoic spotも認めた. Dynamic CTでは, 単純でlow,動脈相で辺縁が淡く不整に造影された. 門脈優位相から平衡相にかけて徐々に腫瘍辺縁が濃染されていったが, 中心部はLDAの部分が残存した. EOB-MRIではT1low, T2中心部highで腫瘍辺縁はlow,dynamic studyではCTと同様の染影パターンで,肝細胞相ではlow intensityを示した. 腫瘍部分以外の肝臓はCTやMRIの動脈相でまだらに造影された. Sonazoid造影エコーでは比較的fineな血流が辺縁より求心性に急速に染影された. Kupper phaseではdefectとなった。以上よりfibrolamellar carcinoma、硬化型肝癌, 混合型肝癌, 細胆管癌などを疑い、肝拡大後区域切除術、結腸部分切除術、胆嚢摘出術を行った. 切除標本では中心部がやや灰白調、腫瘍周辺部分は白色調の腫瘍であった. 病理所見では胆嚢粘膜は壊死・剥離脱落し、硝子化・肥厚した胆嚢壁内に中から高分化腺癌の浸潤増殖があり、そこから肝床を越えて浸潤する癌は扁平上皮癌の形態で、肝臓浸潤先端部分にかけては肝細胞癌に類似した索状構造をとった癌へと移行していた。上記より胆嚢腺扁平上皮癌と診断した. また、周囲の肝臓では中心静脈の狭窄、うっ血所見が見られた. 今回の初発症状の痛みの原因としては, 腫瘍の急速な増大のほか、肝中心静脈閉塞症の関与も疑われた. 今回腫瘍及び周辺肝が特異な造影所見を示した原因に関して, 病理学的所見を含めて考察する.

150（消）
肝細胞癌との鑑別が困難であった肝炎症性偽腫瘍の一例

[1]市立札幌病院　消化器内科、[2]市立札幌病院　外科
○松田　千佳[1]、小野　雄司[1]、板谷　一史[1]、重沢　拓[1]、小池　裕太[1]、
遠藤　文菜[1]、高氏　修平[1]、中村　路夫[1]、葭内　史朗[1]、工藤　俊彦[1]、
永坂　敦[1]、西川　秀司[1]、三澤　一仁[2]

肝炎症性偽腫瘍(inflammatory pseudotumor; IPT)は臨床的に腫瘍を疑われるが病理学的には様々な炎症細胞浸潤を示す炎症性の病変とされ、明確な定義は未だない。今回我々は肝細胞癌(HCC)との鑑別が困難だったIPTの一例を経験した。
症例は60歳代女性で、アルコール性肝硬変と糖尿病にて近医にて治療中であった。Screeningの単純CTにて肝S2より突出する33mmの低吸収領域を認め、腹部US検査では同病変は境界明瞭で内部均一な低エコー腫瘤であった。本人の希望にて経過観察となったが、9ヶ月後の経過観察CTにて増大傾向を認め、当院を紹介された。
当院初診時無症状で血液検査所見はWBC 3500, RBC 341万, Hgb 11.0, Hct 32.6, Plt 13.1万, T-Bil 0.5, ZTT 14, gGTP 72, ALP 272, AST 13, ALT 7, LDH 177, ChE 241, TP 7.4, Alb 3.8, BUN 11, Cr 0.55, HbA1c 8.2, PT 85%, ICGr15 8.2%, AFP 3, PIVKA-2 12, HBs抗原陰性, HBs抗体陰性, HBc抗体陰性, HCV抗体陰性であった。CT検査では病変は肝実質に比し造影早期でhigh、平衡相でlowとなる境界明瞭な44mm大の円形の病変として認め、MRI(EOB)ではT1強調でlow、T2強調でhigh、造影では早期濃染し、肝細胞相では低信号であった。肝の形態は肝硬変であった。以上の所見から肝細胞癌と診断し、肝部分切除術を行った。
病理所見では病変は35x22mm大の比較的境界明瞭な灰白色結節で、形質細胞、リンパ球、組織球を主体とする密な炎症細胞浸潤像がみられ、膠原繊維の増生を伴い、炎症性肉芽様の像を呈していた。繊維芽細胞様の大型細胞を散在性に認め、免疫染色ではvimentinのみ陽性でSMA, ALK, EBER, CD21は陰性であった。IgG4陽性細胞も認めたが、IgG4/IgG比は20%以下であった。これらの所見から、本病変をIPTと診断した。背景肝は肝硬変(A1/F4)であった。
IPTの画像所見は一様ではなく、画像上他の肝腫瘍との鑑別は困難であるとされる。本症例でもCT、MRIともHCCとして矛盾はなかった。手術回避には肝生検以外有用なものはないとされるが、播種のリスクなどで一律に肝生検を行うことは難しい。新たな診断技術が待たれる。

151（消）
SPN(Solid-pseudopapillary neoplasm) のCT、MRI所見

[1]手稲渓仁会病院　放射線診断科、[2]手稲渓仁会病院　消化器病センター
○櫻井　康雄[1]、高橋　邦幸[2]、潟沼　朗生[2]、小山内　学[2]、矢根　圭[2]、
金　俊文[2]、五十嵐　聡[2]、仙譽　学[2]、南　竜城[2]、佐野　逸紀[2]、山崎　大[2]、
真口　宏介[2]

【目的】SPNのCT、MRI所見をretrospectiveに検討する。【方法】CT、MRI施行後に当院にて手術が施行され、病理組織学的にSPNと診断された9例（男性:女性＝2：7、年齢22～79中央値42歳、病変部位Ph：Pb：Pt= 2：4：3、平均腫瘍径36mm（10 ～ 100mm））を対象とし、以下の項目について検討した。1)石灰化の有無と部位（辺縁か内部か）、2)壊死部（造影効果を認めない部分）の有無および割合と形状、3)被膜様構造の有無、4)MRIにおけるT1強調像の信号、5)T2強調像の信号。また造影効果を認める充実部の評価が可能な症例ではdynamic CTにおける6)動脈相でのCT値、7)平衡相でのCT値、さらにMRIにおける8)MRCPでの高信号の有無、9)DWIの信号、10)ADC値を評価した。CT値、DWIでの信号、ADC値は周囲膵組織と比較し、DWIでは脾臓とも比較した。【結果】1)石灰化は5例（56%）に認め、部位は辺縁部：内部：両方=0：3：2。2)壊死部は7例（78%）に認められ4例では病変の2/ 3以上、うち3例ではviableな充実部の指摘が困難であった。壊死部の形状は全例不整形であった。3)被膜様構造は4例（44%）で認めた。4)T1強調像ではlow5例、low＋high3例（未施行1例）、5)T2強調像ではhigh5例、low＋high 3例、指摘不能1例であった。6例で充実部の評価が可能であり、6)動脈相では全例が周囲膵よりも低いCT値を示し、7)平衡相では3例が低い、3例が同じCT値を示した。8)MRCPで充実部が高信号を呈した症例は認めなかった。9)DWIでは全例が膵臓よりも高信号を呈し、3例では脾臓よりも高信号を呈した。10)ADC値は5例で評価が可能であり全例膵臓よりも低下していた。【結論】SPNの充実部は動脈相で強く造影されることはなかった。またDWIにて強い高信号を呈することが多かった。他の膵腫瘍との鑑別点として有用と思われる。

152（消）
糖尿病増悪を契機に診断された超高齢者女性の自己免疫性膵炎の1例

[1]伊達赤十字病院　消化器科、[2]伊達赤十字病院　内科、
[3]札幌医科大学　腫瘍・血液内科学講座
○平子　匡[1]、久居　弘幸[1]、櫻井　環[1]、小柴　裕[1]、池田　裕貴[1]、
宮崎　悦[2]、三浦　翔吾[3]

糖尿病増悪を契機に診断された超高齢者女性の自己免疫性膵炎の1例を経験したので報告する。
症例は90歳、女性、糖尿病、高血圧にて近医通院中だったが、定期採血にてHbA1c（NGSP）が4カ月の間に6.7%から10.6%まで増悪し、当院紹介となった。自覚症状はなく、腹部造影CT検査にて膵全体のびまん性腫大を認めるが、主膵管拡張や腫瘍性病変は見られなかった。また下部胆管に壁肥厚が見られ、肝側の総胆管は軽度拡張していた。EUSでは膵全体がほぼ均一な低エコーで主膵管拡張は認めなかった。MRCPでは中下部胆管に胆管の壁肥厚、狭窄を認め腹部造影CT検査と同様の所見であった。ERCでは下部胆管に全周性の狭窄、また中部～上部胆管に及ぶ軽度の壁肥厚を認め、胆管拡張が見られた。ERPでは主膵管の狭窄を認め、造影剤を圧入しても頭部の主膵管と分枝がわずかに造影されるのみであった。胆管・膵腫瘍鑑別のため胆管狭窄部よりブラシ細胞診を施行するもclass Iの結果であった。追加で施行した膵のEUS-FNAでも悪性所見やリンパ球浸潤、線維化を認めず、優位な所見は得られなかった。なお、IgG4は正常であった。
以上より自己免疫性膵炎診断基準（2011）による疑診と診断し、PSL25mgによる治療を開始したところ（以後漸減）、膵腫大の著明な改善が得られ、一過性の血糖上昇が見られたものの徐々にHbA1cは低下しており（11月現在6.1%）、現在PSL2mgにて通院中である。

153（消）

消化器癌の遠隔転移や再発に対するEUS-FNA診断の検討 ～コンベックス内視鏡による早期な組織診断への地方病院における挑戦～

[1]網走厚生病院　内科・消化器科
○小野寺　学[1]、林　健児[1]、安孫子　怜史[1]、藤田　弘之[1]、阿部　暢彦[1]、内田　多久實[1]、藤永　明[1]

【背景】近年コンベックス内視鏡の普及により,これまで消化器内科医が手出しできなかった縦隔や腹腔内病変に対しても, 診断が可能になってきた. 一般的に早期診断とは早期な状態の癌を発見することであるが, 消化器癌のステージングや再発を早期に診断し, 治療へとつなげることも重要な診療である.【目的】消化器癌の遠隔転移や再発に対するEUS-FNAの結果を報告し, 早期な診断につながっているかを検討すること.【対象と方法】対象は2011年4月から2014年11月までにEUS-FNAを施行した118病変中の消化器癌の遠隔転移や再発を疑い, 縦隔や腹腔内病変を穿刺した13病変とした. EUS-FNAは腸管(食道, 胃, 十二指腸, 空腸, 結腸)からコンベックス内視鏡で観察可能な病変を穿刺した. 全例透視下で施行し, CTから想定される対象病変に近いことを確認している. 検討項目1)部位2)平均最大径3)正診率4)診断5)期間(画像診断から病理診断までの期間)6)転帰　について, レトロスペクティブに検討した.【結果】1)部位：No.16リンパ10(16a1;3,16a2;3,16b1;4), 縦隔リンパ節1,腸管傍リンパ節1, 胃周囲病変1, 2)平均最大径；14.6(6.7-26.3)mm,3)正診率；100%, 4)診断；術後再発8(膵癌3, 胆管癌2, 胃癌2, 大腸癌1), 遠隔転移5(膵癌2, 胃癌2, 胆嚢癌1), 5)期間22.4(4-55)日, 6)転帰；化学療法12, BSC1【結語】消化器癌の遠隔転移や再発へEUS-FNAを施行した全病変で悪性腫瘍を確認し得, 画像診断後から早期に施行することにより, 早期の治療へとつながっている. 小さな病変も診断し得ており, 消化器内科医は画像診断から遠隔転移や再発が疑われた場合, 躊躇せず, EUS-FNAでの病理診断を目指す必要がある.

154（内）

リンパ腫疑い病変に対するEUS-FNA施行例の検討

[1]市立函館病院　消化器病センター　消化器内科、[2]市立函館病院　血液内科、[3]市立函館病院　病理研究検査センター
○大和　弘明[1]、山梨　香菜[1]、松田　可奈[1]、堀本　啓大[1]、山本　桂子[1]、畑中　一映[1]、山本　義也[1]、成瀬　宏仁[1]、堤　豊[2]、工藤　和洋[3]、下山　則彦[3]

【目的】リンパ腫疑い病変に対するEUS-FNA施行例の検討を行う.【対象と方法】対象は2010年8月～ 2014年9月の期間,CT検査で穿刺可能な腫大リンパ節を認め, リンパ腫などの疾患が疑われる39症例, 検査回数40回（男性14例：女性25例うち1例のみ2回施行）, 年齢中央値：71歳（34-90歳）. 穿刺対象の腫大リンパ節は縦隔：17病変, 長径（以下中央値表記）：13.8mm（10-45mm）. 腹部：43病変, 長径：22.2mm（7-86mm）. 穿刺針はおもに22Gを用いたが, 安全に穿刺可能な場合は19Gを使用した. 穿刺はおもに2人の術者で1対象病変あたり30ストローク×2 ～ 3回穿刺した. 細胞検査士による迅速細胞診と, 細胞診, 組織診断用の固定標本, フローサイトメトリーやPCR用の生検体を作成した.【成績】細胞診は40回施行し, class I,IIを良性とすると良性正診率は100%（7/7回）, class IV,Vを悪性とすると悪性正診率は54.6%（18/33回）. 組織診は39回施行し, 良性正診率は100%（7/7回）, 悪性正診率（疑い例含む）84.3%（27/32回）. フローサイトメトリーは95.5%（21/22回）で測定可能であったが検体量が少ない場合の解析に難渋した. PCR法（リンパ腫関連遺伝子検査/抗酸菌・結核菌遺伝子検査）は100%（21/21回）で施行可能であった. 治療を要する偶発症は認めなかった. EUS-FNA検体のみでの最終診断可能例は, 悪性リンパ腫を含む血液疾患：51.9%（14/27例）, サルコイドーシス：100%（4/4例）, 腺癌：67%（2/3例）, 結核性リンパ節炎：100%（2/2例）, 肉腫：1/1例, 大細胞内分泌癌：1/1例, SLE：0/1例であり, リンパ節生検や他病変からの生検が最終診断に必要な例も多く存在したが, 検査の迅速性を生かし早期診断・治療開始が可能となった症例もみられ一定の役割を果たした.【結論】EUS-FNAを用いたリンパ腫疑い病変の診断は, 検査の迅速性を生かしつつ正診率のさらなる向上を目指す必要がある.

155（消）

閉塞性黄疸、消化管閉塞を伴う腹腔内腫瘍に対して超音波内視鏡下穿刺吸引生検(EUS-FNA)により悪性リンパ腫と診断し得た一例

[1]岩見沢市立総合病院　消化器内科、[2]ジェネティックラボ
○中村　晃久[1]、大場　彩音[1]、加藤　総介[1]、大平　浩司[1]、加藤　寛士[1]、近藤　信夫[2]

要旨：症例は84歳男性。完全房室ブロック、心房細動、陳旧性脳梗塞などで当院内科通院中であった。2014年1月に閉塞性黄疸を認め当科紹介。CT検査にて腹腔内、肺門部に多発リンパ節の腫大及び膵頭部腫瘤による胆管壁の圧排を認めた。ERCPにて胆管狭窄を認めたため胆管ステントを留置。更なる精査を検討したが、高齢であり、本人、家族の希望により経過観察の方針となった。しかし、4月には腫瘤の増大に伴う十二指腸下降脚の圧排も認め食事摂取困難となった。十二指腸狭窄部からの生検では診断に至らず、本人、家族の同意も得られたため、胃大弯より腹腔内腫瘤(長径約10cm)に対しEUS-FNAを施行。組織診にてDiffuse Large B-cell Lymphoma(DLBCL)と診断した。Ann Arbor分類でstage3X、予後規定因子(IPI)4点であり高齢ではあるが化学療法の方針となり、R-CHOP計3コース、その後リツキシマブ単剤で計5コース試行した。腫瘍は著明に縮小し消化管通過障害も改善、CT画像上はPR(partial remission)で現在も経過観察中である。
DLBCLは化学療法により著明な腫瘍の縮小効果を期待することができ、本症例のような進行期の治療の第一選択となっている。これまでであれば、診断目的の開腹下生検や外科的切除が第一選択であったが、患者への負担が大きく、高齢であり既往も多い本症例では高いリスクを伴うと思われる。EUS-FNAは出血などの偶発症が少なく、今後さらに診断における重要性が増していくと思われる。悪性リンパ腫の診断に対するEUS-FNAの有用性に関し文献的考察を加え報告する。

156（内）

膵管ステント閉塞による急性膵炎に対し膵管ステントを再留置した1例

[1]伊達赤十字病院　消化器科、[2]伊達赤十字病院　内科、[3]札幌医科大学　腫瘍・血液内科学講座
○三浦　翔吾[1]、久居　弘幸[1]、櫻井　環[1]、平子　匡[1]、小柴　裕[1]、宮崎　悦[2]、池田　裕貴[3]

ERCP後膵炎 (PEP)の予防としての膵管ステント留置は有用な手技である。さらに、PEP発症例に対するsalvage治療としての膵管ステント留置が有効であるとの報告も散見される。今回、PEP予防目的に留置した膵管ステント閉塞によるPEPに対し、膵管ステントを再留置した1例を経験したので報告する。
症例は77歳、男性。2014年9月上旬に心窩部痛あり、近医を受診し、当院救急搬送となった。血液検査で黄疸、肝胆道系酵素の上昇、CTで下部胆管に結石を認め、入院となった。同日にERCPを施行したが、胆管深部挿管が困難であり、主膵管に5Fr 3cmの膵管ステント(Geenen Pancreatic Stent、COOK Endoscopy)を留置した後、needle knife precutを施行し、7Fr 7cmのplastic stentを留置して終了した。
翌日の血液検査では血清アミラーゼ (S-Amy)が154 U/Lと軽度上昇していたが、腹痛は認めなかった。同日夕方になり心窩部痛が出現し、S-Amyの軽度上昇 (272 U/L)、CTで膵頭部の軽度腫大を認めた。膵管ステントが留置されていることから保存的に様子をみることとした。
しかし、翌日、腹痛は増強し、S-Amy 377 U/Lとさらに上昇しており、CTで膵頭部の腫大、右腎下極以遠までのfluid collectionを認め、PEPと診断した。原因として膵管ステント閉塞の可能性が考えられ、同日ERCPを施行し、前回留置した膵管ステントは閉塞しており、5Fr 5cmの膵管ステントを再留置した。その後膵炎は改善し、膵管ステント再留置10日後より食事を開始し、9月下旬にERCP施行し膵管ステント抜去、総胆管結石を截石し、第24病日に退院となった。

157（内）

膵頭十二指腸切除術2年6か月後に残膵局所再発に対し再切除を行った1例

[1]伊達赤十字病院　消化器科、[2]伊達赤十字病院　内科、
[3]伊達赤十字病院　外科、[4]札幌医科大学　腫瘍・血液内科学講座
○池田　裕貴[1]、久居　弘幸[1]、櫻井　環[1]、平子　匡[1]、小柴　裕[1]、
宮崎　悦[2]、佐藤　正文[3]、川崎　亮輔[3]、行部　洋[3]、山田　徹[3]、三浦　翔吾[4]

膵癌術後の残膵再発例に対する再切除に関する報告例は多くはない。今回、膵頭十二指腸切除術2年6か月後に残膵局所再発に対し再切除を行った1例を経験したので報告する。
症例は68歳、女性。糖尿病、高血圧にて近医通院中、平成24年3月頃より心窩部痛を自覚、肝胆道系酵素の上昇を指摘され当院紹介。諸検査にて膵頭部癌と診断され、同年4月に当院外科にて幽門輪温存膵頭十二指腸切除術を施行。病理所見はPb, pTS3 (45×38×30mm), infiltrative type, tub1＞tub2＞por, sci, INFγ, ly1, v1, ne1, mpd(-), pCH(+) , pDU(-), pS(-), pRP(-), pPV(-), pA(-), pPL(-), pOO(-), pT3N0M0, pPCM(-), pBCM(-), pDPM(-), pStage3であった。
同年5月よりGemcitabineによる術後化学療法を開始したが、CA19-9の漸増を認め、11月のEOB-MRIで肝転移を認め、Gemcitabine＋S-1に変更した。皮膚障害の有害事象にて平成26年5月より中止したところ、CA19-9の再上昇を認めた。10月に施行したCT、EUSで残膵(体部)に18mm大の腫瘍性病変を認め、EUS-FNA (SonoTip 22G、Medi-Globe GmbH)にてclass5 (腺癌)であった。
同月当院外科にて残膵切除術+胃部分切除術+脾臓摘出術を施行した。病理所見では膵体部の病変は、Pb, ypTS1(14×14×15mm), nodular type, tub1＞tub2＞por, int, INFβ, ly0, v0, ne2, mpd(-), ypT1 [pS(-), pRP(-), pPV(-), pPL(-), pOO(-)], ypN0, pDPM(-)であった。また、肉眼的に明らかでないものの膵胃吻合部にも腫瘍を認め、ypTS1 (20×20×6mm), masked type, tub1＞tub2＞por, int, INFβ, ly0, v0, ne0, mpd(-), ypT1 [pS(-), pRP(-), pPV(-), pPL(-), pOO(-)], pDPM(-)であった。PanIN2-3相当の異型上皮が主膵管と近傍の分枝膵管に認められた。免疫染色では2病変ともMUC1(+)、MUC2(-)、MUC5AC(+)、MUC6(-)であり、膵頭部癌の粘液形質と同様であった。術後経過は良好で11月に退院となった。

158（内）

出産後腹痛を契機に発見された膵粘液性嚢胞線種の一例

[1]KKR札幌医療センター　斗南病院　消化器内科
○藤江　慎也[1]、庵原　秀之[1]、藤井　亮爾[1]、皆川　武慶[1]、木村　朋広[1]、
住吉　徹哉[1]、由崎　直人[1]、平山　眞章[1]、近藤　仁[1]

【症例】27歳女性。第1子を出産して2週間後から腹痛を自覚したため当院受診。造影CT上、膵体尾部に9×7.5cm大の巨大な腫瘤を認めた。内部には大小の嚢胞が独立して存在し、いわゆるcyst in cyst構造を呈していた。更にEUS上、同腫瘤性病変は厚い被膜を有する巨大な嚢胞性腫瘤として描出され、膵粘液性嚢胞腫瘍(以下MCN)と診断し、腹腔鏡下膵体尾部切除術を施行した。切除組織に卵巣様間質を認め、上皮の乳頭状増生や悪性とする異型、間質浸潤は認めなかった。免疫染色にて卵巣様間質の核はエストロゲン受容体及びプロゲステロン受容体がともに陽性であった。以上より、病理学的に膵粘液性嚢胞線種と診断した。妊娠初期には黄体化ホルモン作用のあるヒト絨毛性ゴナドトロピンの血中濃度が急上昇してプロゲステロンが高濃度に維持され、また妊娠末期にはエストロゲン濃度が著しく上昇する。ホルモン補充療法で増大したMCNや、プロラクチンなどの妊娠、授乳に関連した他のホルモンによるMCNの増大を示唆する報告も散見されており、MCNがそれらの刺激を受けて粘液産生が増加し嚢胞容積が増大した可能性が考えられる。本症例は出産後腹痛を契機に発見された稀な症例であり、文献的考察も加えて報告する。

159（消）

径カテーテル的動脈塞栓術にて治療したHemosuccus pancreaticusの1例

[1]北海道消化器科病院　内科
○町田　卓郎[1]、中村　英明[1]、堀田　彰一[1]、藤澤　良樹[1]、碇　修二[1]、
加藤　貴司[1]、佐々木　清貴[1]、山田　裕人[1]、加賀谷　英俊[1]、目黒　高志[1]

＜はじめに＞Hemosuccus pancreaticusは膵管内からVater乳頭を経由した消化管出血をきたす疾患である.その原因として、仮性動脈瘤が最も多く、その他、神経内分泌腫瘍、転移性膵腫瘍、粘液性嚢胞腫瘍、膵管内乳頭癌などの報告がある、比較的稀な病態である。今回、我々は、慢性膵炎に起因した膵仮性動脈瘤によるHemosuccus pancreaticusに対し、経カテーテル的動脈塞栓術にて治療した1例を経験したので報告する。＜症例＞76歳男性。以前より原因不明の下血を繰り返し、近医受診。上部・下部内視鏡検査等にて出血点が同定できないため、小腸の精査目的に平成26年11月当院紹介入院となった。来院時、アミラーゼの高値を認め、また、前医のCTにて膵全域に多発する膵石と膵頭部に径30mm大の等吸収を示す円形の腫瘤陰影を認めた。ダイナミックCTを撮影したところ、腫瘤内部に動脈早期から濃染する仮性動脈瘤を認め、膵管内にも血腫を疑う所見を認めた。上記より、慢性膵炎に伴う下膵十二指腸動脈瘤破裂によるHemosuccus pancreaticusと診断し、経カテーテル的動脈塞栓術を施行した。TAE後、出血はなく、良好に経過している。＜考察＞Hemosuccus pancreaticusの原因となる仮性動脈瘤の発生部位は脾動脈とその分岐が最も頻度が高く(39%)、ついで、胃十二指腸動脈(17%),背側膵動脈(9%)と続く。治療はIVRによる治療と、手術療法が考えられるが、近年IVRによる治療の成功率が高く、合併症や侵襲も少ないことからまず試みられるべき治療と考えられる。

座長索引

あ

阿部　容子…… 14
稲葉　勇平…… 12
伊藤　貴博…… 25
上林　　実…… 20
江藤　和範…… 15
大竹　孝明…… 22
大沼　啓之…… 18
岡村　圭也…… 29
小川　浩司…… 23
奥田　敏徳…… 27
小野　道洋…… 17

か

潟沼　朗生…… 30
加藤　元嗣…… 30
狩野　吉康…… 20
河上　　洋…… 11
金　　俊文…… 15
茎津　武大…… 19
倉内　宣明…… 11
後藤　　充…… 26
小松　嘉人…… 30
近藤　　仁……9

さ

坂本　直哉…… 30
佐川　　保…… 16
佐藤　康史…… 10
清水　勇一…… 16

た

高橋　邦幸…… 10
高橋　　稔…… 22
田中　浩紀…… 13
辻　　邦彦…… 28

な

中村　文隆…… 13
西川　秀司…… 25
信岡　隆幸…… 21

は

平野　　聡……9
藤田　朋紀…… 25
藤谷　幹浩…… 24
古川　　滋…… 14

ま

真口　宏介…… 9, 30
松居　剛志…… 22
松本　隆祐…… 28
宮川　宏之…… 30
宮西　浩嗣…… 28
村上　佳世…… 12
本谷　雅代…… 17

や

矢根　　圭…… 19
山下健太郎…… 27
山本　桂子…… 24
吉井　新二…… 18
由崎　直人…… 26

演者索引

あ

赤保内正和…… 26, 72
秋田　敬介…… 27, 74
秋山　剛英…… 19, 57
安孫子怜史…… 21, 25, 60, 69
在原　洋平…… 18, 55
飯田　智哉…… 16, 50
五十嵐　聡…… 10, 34
池田　裕貴…… 21, 29, 62, 79
石川　和真…… 21, 61
伊志嶺　優…… 18, 54
石渡　裕俊…… 20, 24, 58, 67
市之川正臣…… 19, 56
伊東　文子…… 20, 57
伊藤　聡司…… 20, 58
伊藤　　淳…… 20, 59
伊藤祥太郎…… 14, 46
伊藤　貴博…… 14, 44
伊東　竜哉…… 21, 61
伊藤　　亮…… 12, 40
井上　雅貴…… 26, 71
今川　貴之…… 16, 49
上野　秀樹…… 30
上林　　実…… 11, 37
内海　喜晴…… 15, 48
内海　辰哉…… 25, 69
梅村真知子…… 18, 53
榮浪　洋介…… 21, 60
江藤　和範…… 13, 44
太田　勝久…… 18, 54
太田　　雄…… 10, 35
大竹　　晋…… 26, 73
大西　礼造…… 14, 44
大沼　啓之…… 19, 55
大野　正芳…… 25, 69
大橋　広和…… 19, 56
大村　卓味…… 10, 34
大森　沙織…… 18, 53
岡原　　聡…… 19, 55
小川　浩司…… 20, 58
小野　道洋…… 17, 51
小野寺　学…… 15, 29, 47, 78

か

柿坂　達彦…… 28, 76
金澤　悠太…… 25, 70
嘉成　悠介…… 27, 75
鎌田　智有…… 30
川岸　直樹…… 28, 76
川久保和道…… 15, 46
川本　泰之…… 13, 43
北川　　翔…… 19, 56
木村　修平…… 16, 49
木村　雅美…… 11, 36
木村　有志…… 12, 40
及能　大輔…… 13, 43
及能　拓朗…… 26, 71
工藤　真弓…… 27, 73
久保　俊之…… 12, 42
久保　智洋…… 28, 76
倉　　敏郎…… 23, 66
小泉　忠史…… 15, 21, 47, 60
古賀　英彬…… 24, 66
小柴　　裕…… 13, 17, 43, 51
小平　純一…… 27, 74
小林　智絵…… 21, 59
近藤　泰輝…… 30
紺野　　潤…… 14, 45

さ

斉藤　里佳…… 16, 48
坂本　拡基…… 25, 70
作原　祐介……9
櫻井　康雄…… 28, 77
櫻田　　晃…… 16, 50
酒見　亮介…… 14, 45
佐々木　基…… 20, 57
佐藤　昌則…… 16, 49
佐藤　　龍…… 24, 67
佐野　逸紀…… 15, 46
重沢　　拓…… 26, 72
柴崎　　晋…… 21, 61
下瀬川　徹…… 9, 32
霜田　佳彦…… 26, 71
助川　隆士…… 22, 64
鈴木　　肇…… 10, 33
鈴木　康秋…… 22, 63, 64
須田　剛生…… 23, 66
仙譽　　学…… 15, 47
曽根　孝之…… 25, 68

た

高木　智史…… 17, 51
高木　秀雄…… 12, 40
高橋　一宏…… 24, 67
高橋慶太郎…… 27, 74
高橋さゆみ…… 19, 55
高橋　正和…… 10, 33
高橋　　稔…… 23, 65
滝新悠之介…… 18, 54
巽　　亮二…… 13, 44
田中　一成…… 22, 63
谷　　元博…… 14, 45
田沼　徳真…… 9, 10, 33
丹野　誠志…… 10, 34
千野　佳秀…… 11, 36
辻　　邦彦…… 28, 75
津田　桃子…… 27, 73
寺門　洋平…… 27, 75
寺山　敬介…… 21, 61
土居　　忠…… 23, 65

な

永井　一正…… 22, 63
長川　達哉…… 10, 34
中島　知明…… 23, 66
中島　正人…… 13, 43
中村　晃久…… 29, 78
中村　健太…… 25, 70

中村　英明…… 11, 37
中村　文彦…… 18, 53
成瀬　宏仁…… 11, 17, 37, 52
野路　武寛…… 17, 50
野村　好紀…… 12, 41

は

服部　優宏…… 13, 42
花井　奈々…… 22, 64
羽場　　真…… 17, 52
馬場　　英…… 22, 28, 62, 77
林　　明宏…… 17, 52
林　　優希…… 24, 68
久居　弘幸… 17, 23, 25, 51, 64, 70
平子　　匡…… 15, 28, 47, 77
平田　幸司…… 12, 40
平田　裕哉…… 25, 68
福島　　拓…… 30
福田昂一郎…… 16, 49
福田　直樹…… 22, 62
藤江　慎也…… 29, 79
藤田　朋紀…… 10, 23, 33, 65
細木　弥生…… 20, 59
細田　峻一…… 12, 41
堀本　啓大…… 28, 76
本谷　康二…… 14, 45

ま

真崎　茂法…… 19, 56
町田　卓郎…… 29, 79
松居　剛志…… 23, 65
松薗　絵美…… 14, 46
松田　可奈…… 22, 62
松田　千佳…… 28, 77
松野　鉄平…… 26, 71
松本　美桜…… 25, 69
三浦　翔吾…… 17, 29, 52, 78
水島　　健…… 18, 54
溝田　知子…… 17, 50
見田　裕章…… 21, 60
南　　竜城…… 20, 58
宮川　麻希…… 24, 67
宮本　秀一…… 26, 72
武藤桃太郎…… 12, 41
村中　徹人…… 19, 57
森田　高行…… 11, 36
森永　大亮…… 22, 63

や

八木澤允貴…… 24, 68
柳川　伸幸…… 11, 37
山崎　　大…… 11, 36
山科　哲朗…… 15, 48
大和　弘明…… 29, 78
山村　貴洋…… 16, 48
山本　桂子…… 12, 41
山本　　浩…… 27, 73
山本　義也…… 20, 59
横山　文明…… 18, 53
良沢　昭銘…… 30
吉田　　雅…… 13, 42
吉田　正宏…… 26, 72

わ

若杉　英樹…… 28, 75
我妻　康平…… 27, 74
渡部真裕子…… 13, 42

J

John.H.Moon …… 30

本北海道支部例会を開催するにあたりまして、次の皆様からご支援・ご協力を頂きました。
心より感謝申し上げます。

協 賛 企 業 一 覧

アステラス製薬株式会社
MSD株式会社
大塚製薬株式会社
杏林製薬株式会社
グラクソ・スミスクライン株式会社
株式会社JIMRO
武田薬品工業株式会社
株式会社竹山
中外製薬株式会社
日本イーライリリー株式会社
富士フイルムメディカル株式会社
堀井薬品工業株式会社
株式会社ムトウ
株式会社ヤクルト本社　医薬営業部

（五十音順）

第116回日本消化器病学会北海道支部例会
会長　真　口　宏　介
第110回日本消化器内視鏡学会北海道支部例会
会長　加　藤　淳　二

新発売

劇薬　処方箋医薬品（注意－医師等の処方箋により使用すること）

抗ウイルス剤

薬価基準収載

バニヘップ® カプセル 150mg

バニプレビルカプセル　VANIHEP® Capsules 150mg

効能・効果、用法・用量、警告、禁忌を含む使用上の注意等については製品添付文書をご参照下さい。

MSD

製造販売元［資料請求先］

MSD株式会社

〒102-8667 東京都千代田区九段北1-13-12 北の丸スクエア

http://www.msd.co.jp/

【MSDカスタマーサポートセンター】

医療関係者の方 0120-024-961

<受付時間> 9:00～17:30（土日祝日・当社休日を除く）

2014年11月作成

VAN14AD028-1015

〔禁　忌(次の患者には投与しないこと)〕
本剤の成分に対し過敏症の既往歴のある患者

ムコスタの特徴

1.胃粘膜のPG増加作用・フリーラジカル抑制作用を併せ持つ初めての胃炎・胃潰瘍治療剤です。

2.NSAIDs(ラット)*や*Helicobacter pylori*(*in vitro*)などによる胃粘膜傷害を抑制します。

3.胃潰瘍のQOUH**を高め、再発・再燃を抑制します(ラット)。

4.胃炎***、特にびらん・出血に対する有効性が認められています。

5.胃粘膜の炎症を制御し、粘膜機能を改善します。

6.副作用発現症例率は0.54%(54/10,047)で、その主なものは、便秘9件、ALT(GPT)上昇5件等でした。(ムコスタ錠100の承認時及び再審査終了時)
また、重大な副作用として**ショック、アナフィラキシー様症状、白血球減少、血小板減少、肝機能障害及び黄疸**があらわれることがあります。

* NSAIDs：non-steroidal anti-inflammatory drugs(非ステロイド性抗炎症薬)
** QOUH：Quality of ulcer healing(潰瘍治癒の質)
*** 胃　炎：急性胃炎、慢性胃炎の急性増悪期

〔効能・効果〕及び〔用法・用量〕

〔効能・効果〕	〔用法・用量〕
胃潰瘍	通常、成人には1回レバミピドとして100mg(ムコスタ錠100mg：1錠、ムコスタ顆粒20%：0.5g)を1日3回、朝、夕及び就寝前に経口投与する。
下記疾患の胃粘膜病変(びらん、出血、発赤、浮腫)の改善 急性胃炎、慢性胃炎の急性増悪期	通常、成人には1回レバミピドとして100mg(ムコスタ錠100mg：1錠、ムコスタ顆粒20%：0.5g)を1日3回経口投与する。

〔使用上の注意〕―抜粋―
副作用
調査症例10,047例中54例(0.54%)に臨床検査値の異常を含む副作用が認められている。このうち65歳以上の高齢者3,035例では18例(0.59%)に副作用がみられた。副作用発現率、副作用の種類においても高齢者と非高齢者で差は認められなかった。(ムコスタ錠100の承認時及び再審査終了時)
以下の副作用には別途市販後に報告された自発報告を含む。

重大な副作用

1.ショック、アナフィラキシー様症状(頻度不明*)：ショック、アナフィラキシー様症状があらわれることがあるので、観察を十分に行い、異常が認められた場合には投与を中止し、適切な処置を行うこと。

2.白血球減少(0.1%未満)、**血小板減少**(頻度不明*)：白血球減少、血小板減少があらわれることがあるので、観察を十分に行い、異常が認められた場合には投与を中止し、適切な処置を行うこと。

3.肝機能障害(0.1%未満)、**黄疸**(頻度不明*)：AST(GOT)、ALT(GPT)、γ-GTP、AI-Pの上昇等を伴う肝機能障害、黄疸があらわれることがあるので、観察を十分に行い、異常が認められた場合には投与を中止し、適切な処置を行うこと。

＊：自発報告において認められた副作用のため頻度不明。

◇その他の使用上の注意等は、添付文書をご参照ください。

胃炎・胃潰瘍治療剤　薬価基準収載
日本薬局方　レバミピド錠
ムコスタ®錠100mg
Mucosta® tablets 100mg

胃炎・胃潰瘍治療剤　薬価基準収載
レバミピド顆粒
ムコスタ®顆粒20%
Mucosta® granules 20%

製造販売元
大塚製薬株式会社
Otsuka 東京都千代田区神田司町2-9

資料請求先
大塚製薬株式会社　医薬情報センター
〒108-8242 東京都港区港南2-16-4　品川グランドセントラルタワー

〈'12.06作成〉

Medical Support Service Provider

株式会社 ほくやく・竹山ホールディングス
HOKUYAKU TAKEYAMA HOLDINGS

生命と健康への貢献

「医師、医療スタッフとともに人々の生命と健康を守る」
という創業以来の使命感のもと
社会貢献度の高い仕事と誇りを持ち、日々努力を続けております。

血液浄化　低侵襲機器　内視鏡

「専門領域に特化した支援・サポート」

整形外科　眼科

ニーズにお応えするため、それぞれの診療・治療に
特化した専門担当部門を設けています。

循環器　画像診断機器　テクニカルサポート

KTK 株式会社 竹山

代表取締役
社長執行役員　茂野　護

本　社／〒060-0006 札幌市中央区北6条西16丁目1番地5

充実した拠点網によるきめ細やかな営業体制

札幌圏	中央支店：☎011-205-8061	北支店：☎011-205-8065	新札幌支店：☎011-861-2223
	北大営業支店：☎011-711-0123	札医大営業支店：☎011-711-0124	市内営業所：☎011-205-8062
	札幌業務センター：☎011-205-8063	商品管理センター：☎011-826-5161	
道央・道南圏	室蘭支店：☎0143-45-1221	苫小牧支店：☎0144-53-2101	小樽支店：☎0134-29-4524
	岩見沢支店：☎0126-25-6992	函館支店：☎0138-83-5000	
道東・道北圏	釧路支店：☎0154-25-2241	北見支店：☎0157-31-3224	帯広支店：☎0155-35-5800
	旭川支店：☎0166-73-3011	空知支店：☎0125-54-3465	道北支店：☎01654-3-9955
首都圏	東京支店：☎03-3814-0103	横浜営業所：☎045-232-3310	

☎011-611-0100(代表)　http://www.takeyama.co.jp

astellas

下痢型過敏性腸症候群治療剤（ラモセトロン塩酸塩錠）　薬価基準収載

イリボー®錠 2.5μg/5μg
OD錠 2.5μg/5μg

劇薬、処方せん医薬品
（注意－医師等の処方せんにより使用すること）
Irribow®

■「効能・効果」「用法・用量」「禁忌を含む使用上の注意」等につきましては、製品添付文書をご参照ください。

製造販売 アステラス製薬株式会社
東京都中央区日本橋本町2-5-1
［資料請求・お問い合せ先］営業本部DIセンター 0120-189-371

2014.04作成.A41.2.Z.01

Kyorin

処方せん医薬品注）　薬価基準収載
潰瘍性大腸炎・クローン病治療剤
ペンタサ®錠250mg
ペンタサ®錠500mg
PENTASA® Tablets 250mg　PENTASA® Tablets 500mg
一般名：メサラジン〔JAN〕

処方せん医薬品注）　薬価基準収載
潰瘍性大腸炎治療剤
ペンタサ®注腸1g*
PENTASA® Enema 1g
一般名：メサラジン〔JAN〕
＊ペンタサ注腸1gは製造販売（輸入）元です

処方せん医薬品注）　薬価基準収載
潰瘍性大腸炎・限局性腸炎治療剤
プレドネマ®注腸20mg
PREDONEMA® Enema 20mg
一般名：プレドニゾロンリン酸エステルナトリウム〔JAN〕

注）注意－医師等の処方せんにより使用すること

※効能・効果、用法・用量、禁忌を含む使用上の注意等については添付文書をご覧下さい。

杏林製薬株式会社
東京都千代田区神田駿河台四丁目6番地
〈資料請求先：くすり情報センター〉

抗ウイルス化学療法剤　薬価基準収載

劇薬　処方せん医薬品（注意ー医師等の処方せんにより使用すること）

テノゼット®錠300mg

Tenozet® Tablets　テノホビル ジソプロキシルフマル酸塩錠

新発売

®：米国Gilead Sciences社の登録商標です。

「効能・効果」、「効能・効果に関連する使用上の注意」、「用法・用量」、「用法・用量に関連する使用上の注意」、「警告・禁忌を含む使用上の注意」等については、製品添付文書をご参照ください。

［資料請求・問い合わせ先］
グラクソ・スミスクライン株式会社
〒151-8566　東京都渋谷区千駄ヶ谷4-6-15

TEL：0120-561-007（9:00～18:00／土日祝日および当社休業日を除く）
FAX：0120-561-047（24時間受付）
http://www.glaxosmithkline.co.jp

TZXT0013-D1405N
作成年月2014年5月

JIMRO

難治性疾患治療の選択肢を広げる

Adacolumn®

血球細胞除去用浄化器

アダカラム® 保険適用

特徴

- アダカラムは、活動期潰瘍性大腸炎および活動期クローン病の寛解を促進、症状を改善する治療用医療機器です。
- 全身治療を必要とする膿疱性乾癬に対する効能が認められています。
- アダカラムは、末梢血中の顆粒球および単球を選択的に吸着する、体外循環用カラムです。
- 治療時間が60分と短く、患者さんの負担が少なくてすみます。

効能・効果、禁忌、使用上の注意等については、添付文書または製品情報概要をご参照下さい。

医療機器承認番号：21100BZZ00687000

資料請求先
株式会社 JIMRO 東京事務所 学術部

〒151-0063　東京都渋谷区富ヶ谷2-41-12 富ヶ谷小川ビル
TEL：0120-677-170（フリーダイヤル）　FAX：03-3469-9352　URL：http://www.jimro.co.jp

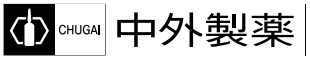

Roche ロシュ グループ



遺伝子組換えヒトG-CSF製剤

生物由来製品・処方せん医薬品注)

薬価基準収載

ノイトロジン®注 50μg 100μg 250μg

NEUTROGIN®

レノグラスチム（遺伝子組換え）製剤

注）注意－医師等の処方せんにより使用すること

「効能・効果」、「用法・用量」、「用法・用量に関連する使用上の注意」、
「【禁忌】を含む使用上の注意」等につきましては、添付文書をご参照下さい。
http://www.chugai-pharm.co.jp

〔資料請求先〕
製造販売元 中外製薬株式会社
〒103-8324 東京都中央区日本橋室町2-1-1

2009年3月作成

多様化した“検査&生活スタイル”に応じた前処置システム

患者さんにやさしい 大腸内視鏡検査前処置

薬価基準収載

【処方せん医薬品】クエン酸マグネシウム製剤

マグコロール®P（散剤）

【パウチ100g包装】
等張液投与

おいしさと健康
Glico 大腸検査食
エニマクリン®シリーズ

標準的なセット　携行性に優れたセット　普通食に近いセット

3食セット

エニマクリン®　エニマクリンP®　エニマクリンCコロン

目的・用途に応じた5つのバリエーション

2食セット

エニマクリンCS　エニマクリンコロミル

※禁忌、効能・効果、用法・用量、使用上の注意等の詳細につきましては、製品添付文書をご参照下さい。

胃・腸の診断と治療を通じて奉仕する

堀井薬品工業株式会社
〒540-0038 大阪市中央区内淡路町1丁目2番6号

TEL 06-6942-3481(代)
（資料請求先：安全性情報部）
http://www.horii-pharm.co.jp
フリーダイヤル 0120-010-320

2014年1月作成 I

WiSM 21 ウィズム21
ムトウの医療総合支援システム

WiSM 21は、21世紀の医療をトータルでサポートし、お客様のニーズと共に成長するシステムです。

病院の近代化が進むなか、取り巻く環境が厳しさを増しつつある医療施設において、WiSM21は医療の変化に対応すべく、お客様のためにご用意させていただいた医療総合支援システムです。必要な時に必要なシステムを選び、ご利用ください。

- 医療・理化学機器の販売・アフターフォロー
- 最新医療情報の提供
- 医療機器の設置・メンテナンス・保守契約
- 学会イベントの企画・運営
- 旅行・広告代理
- 情報システムの提案・開発
- 経営分析・診断・改善
- 資金計画・償還計画・物件調査及び建築
- 大型プロジェクトコンサルティング
- SPDシステム
- 在宅医療・福祉
- 通信販売
- 貿易

総合医療機器商社

WiSM 株式会社ムトウ

取扱品目　医療機器・理化学機器・ME機器・病院設備
放射線機器・メディカルコンピューター・貿易業務・歯科機器
福祉機器・介護用品

札幌本社（北海道事業本部）／〒001-0011　札幌市北区北11条西4丁目1番15号 TEL 011-746-5111
東京本社（東京事業本部）／〒110-8681　東京都台東区入谷1丁目19番2号 TEL 03-3874-7141
名古屋支社（名古屋事業本部）／〒465-0032　名古屋市名東区藤が丘156番地 IFビル7F TEL 052-799-3011
大阪支社（大阪事業本部）／〒537-0002　大阪市東成区深江南2丁目13番20号 TEL 06-6974-0550
福岡支社（福岡事業本部）／〒812-0044　福岡市博多区千代4丁目29番27号 TEL 092-641-8161

支店／札幌中央・札幌西・札幌白豊・新札幌・旭川・函館・釧路・帯広・北見・遠紋・八雲・室蘭・苫小牧・日高・小樽・千歳・岩見沢・空知・名士・稚内・秋田・仙台・いわき
群馬・栃木・日立・水戸・茨城・熊谷・埼玉東・埼玉・埼玉中央・所沢・東京西・本郷・城北・城西・城南・多摩・多摩西・武蔵野・練馬・柏・千葉西・千葉・鴨川
神奈川・横浜・横浜南・横浜市大前・神奈川東・川崎・川崎北・相模・北大阪・南大阪・西大阪・奈良・鳥取・小倉・飯塚・筑豊・大川・久留米・佐賀・大牟田・唐津
営業所／青森・島根
出張所／鹿島

http://www.wism-mutoh.co.jp/

薬価基準収載

抗悪性腫瘍剤（イリノテカン塩酸塩水和物）
劇薬・処方箋医薬品※
カンプト®点滴静注 40mg 100mg

抗悪性腫瘍剤（オキサリプラチン）
毒薬・処方箋医薬品※
エルプラット®点滴静注液 50mg 100mg 200mg

遺伝子組換えヒトG-CSF誘導体製剤（ナルトグラスチム（遺伝子組換え））
処方箋医薬品※
ノイアップ®注 25 100 50 250

代謝拮抗性抗悪性腫瘍剤（ゲムシタビン塩酸塩）
劇薬・処方箋医薬品※
ゲムシタビン点滴静注用 200mg 1g「ヤクルト」

抗悪性腫瘍剤／チロシンキナーゼインヒビター（イマチニブメシル酸塩）
劇薬・処方箋医薬品※
イマチニブ錠100mg「ヤクルト」

骨吸収抑制剤（ゾレドロン酸水和物）
劇薬・処方箋医薬品※
ゾレドロン酸点滴静注 4mg/100mL バッグ 4mg/5mL「ヤクルト」

抗悪性腫瘍剤（シスプラチン）
毒薬・処方箋医薬品※
シスプラチン点滴静注 10mg 25mg 50mg「マルコ」

活性型葉酸製剤（レボホリナートカルシウム）
処方箋医薬品※
レボホリナート点滴静注用 25mg 100mg「ヤクルト」

副腎癌化学療法、副腎皮質ホルモン合成阻害剤（ミトタン）
劇薬・処方箋医薬品※
オペプリム®

5-HT3受容体拮抗型制吐剤（インジセトロン塩酸塩）
劇薬・処方箋医薬品※
シンセロン®錠8mg

前立腺癌治療剤（フルタミド）
劇薬・処方箋医薬品※
フルタミド錠125「KN」

※注意ー医師等の処方箋により使用すること
●「効能・効果」、「用法・用量」、「警告・禁忌を含む使用上の注意」等については添付文書をご参照ください。

〈資料請求先〉 株式会社ヤクルト本社
〒104-0061 東京都中央区銀座7-16-21 銀座木挽ビル
0120-589601（医薬学術部 くすり相談室）
2014年11月作成